ГБУЗ «ПРИМОРСКИЙ КРАЕВОЙ ОНКОЛОГИЧЕСКИЙ ДИСПАНСЕР»

Тема: «Клинический случай лечения распространенного рака легкого».

Докладчик: заместитель главного врача ГБУЗ ПКОД по медицинской части Петухова Ю.Ю.

Владивосток

2019г

Пациентка М., жительница г. Владивостока, 73 лет, находится на диспансерном учете в ГБУЗ «Приморский краевой онкологический диспансер» с мая 2014г с DS: ЗНО верхней доли левого легкого, IIIA стадия T2aN2M0.

- С октября по декабрь 2013г в Южной Корее проведена лучевая терапия в сочетании с системной химиотерапией препаратами паклитаксел, цисплатин
- 19.12.2013г оперативное лечение в объеме верхней лобэктомии левого легкого
- Гистологическое заключение от октября 2013г (Южная Корея): аденокарцинома, дифференцировка опухоли не указана. Молекулярно-генетическое исследование от 27 декабря 2013г (Южная Корея): определена мутация гена EGFR в экзоне 19.
- В дальнейшем в Южной Корее было рекомендовано проведение таргетной терапии препаратом гефитиниб в дозе 250мг в сутки внутрь

- 19.05.2014г пациентка впервые обратилась в ГБУЗ « Приморский краевой онкологический диспансер».
- Учитывая проводимую с января 2014г по рекомендации онколога клиники Южной Кореи таргетную терапию гефитинибом, врачебным консилиумом диспансера рекомендовано продолжить лекарственное лечение данным препаратом.
- Однако пациентка самостоятельно прекратила прием препарата в августе 2014г, вновь обратилась за медицинской помощью в онкологический диспансер в 2016г.

- При проведении КТ исследования 28.08.2016г, а также последущего ПЭТ –КТ исследования выявлены множественные мелкие очаги вторичного генеза в правом легком с тенденцией к увеличению.
- Рекомендовано возобновление таргетной терапии препаратом гефитиниб в дозе 250мг в сутки внутрь.
- На фоне проводимого лечения по данным контрольного КТ исследования от 21.12.2016г отмечался регресс ранее описанных опухолевых очагов .
- Длительная стабилизация течения опухолевого процесса на фоне проводимой таргетной терапией препаратом гефитиниб наблюдалась в течение 2 лет.

- По данным ПЭТ-КТ от 29.11.2018г выявлено метаболически активное образование в 6 сегменте правого легкого размерами до 10*9,2мм.
- При проведении КТ в Ю. Корее 17.12.2018г. увеличения размеров описываемого очага не выявлено. Также в Южной Корее 21.12.2018г проведено повторное молекулярно-генетическое исследование материала, полученного путем лаважа бронхиального дерева правого легкого, подтверждено наличие мутации гена EGFR с локализацией в 19 экзоне, мутация T790M не выявлена.
- Рекомендовано продолжение таргетной терапии препаратом гефитиниб, контрольное обследование через 3 мес.

08.02.2019Г ПО КТ ОГП В НИЖНЕЙ ДОЛЕ ПРАВОГО ЛЕГКОГО ОКРУГЛОЕ, ИНТЕНСИВНОЕ , СОПРОВОЖДАЮЩЕЕСЯ СИМПТОМОМ «ПИТАЮЩЕГО СОСУДА» ОБРАЗОВАНИЕ ДО 10*9,2ММ.

ВЫВОД:
ИНДОЛЕНТНОЕ ПРОГРЕССИРОВАНИЕ

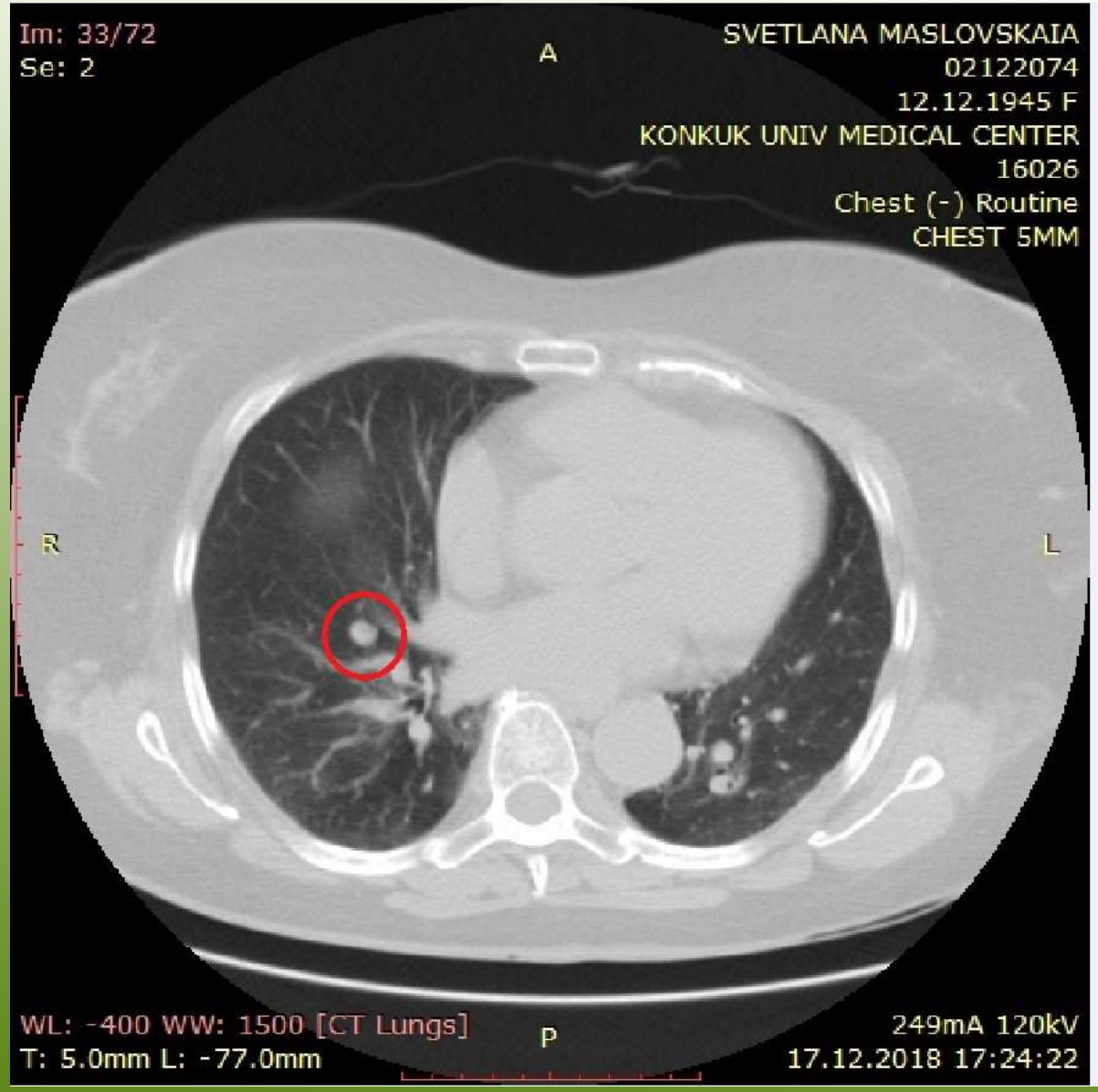
Im: 33/72
Se: 2
A
SVETLANA MASLOVSKAIA
02122074
12.12.1945 F
KONKUK UNIV MEDICAL CENTER
16026
Chest (-) Routine
CHEST 5MM
R
L
WL: -400 WW: 1500 [CT Lungs]
T: 5.0mm L: -77.0mm
P
249mA 120kV
17.12.2018 17:24:22

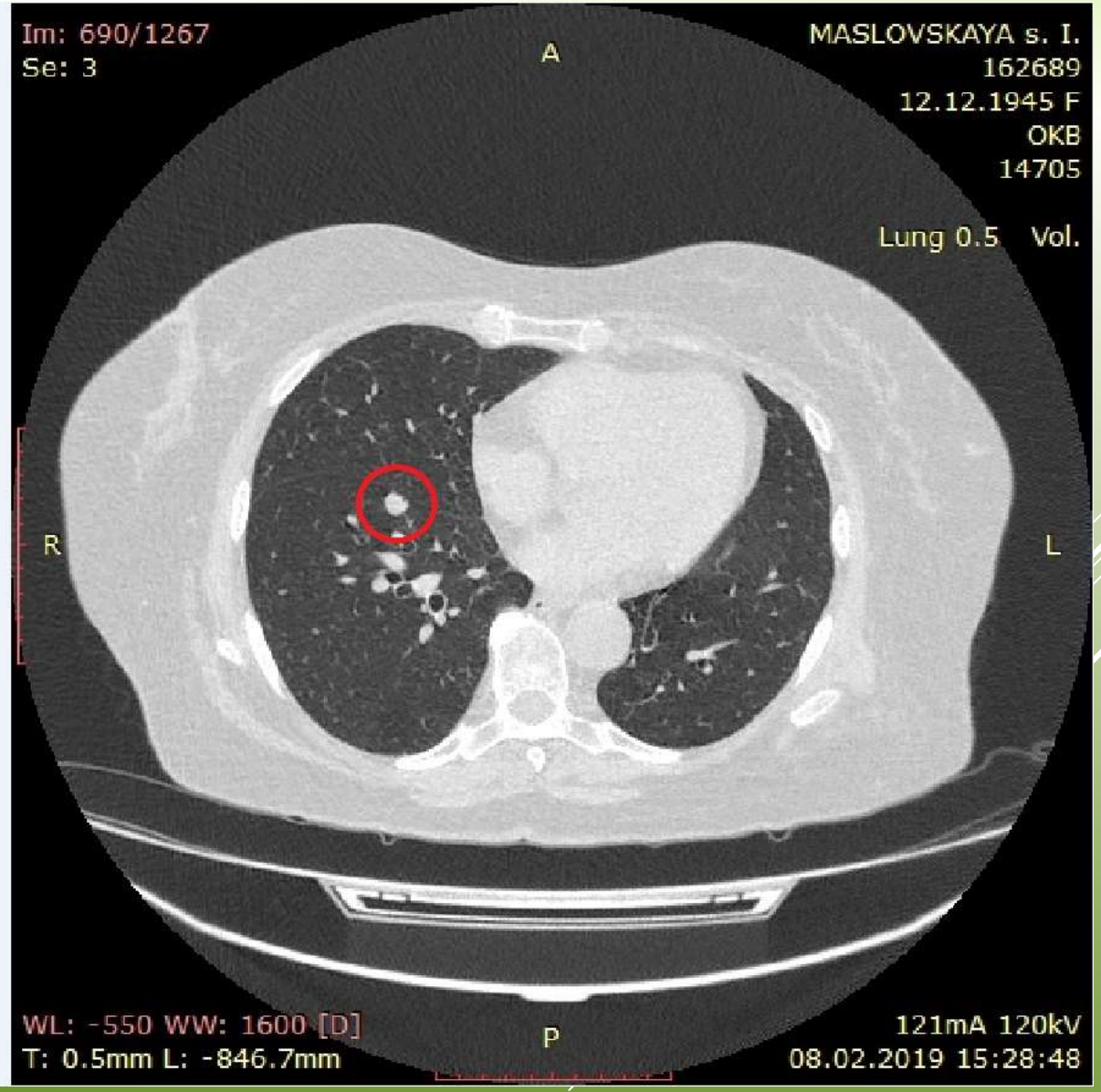
Im: 690/1267
Se: 3
A
MASLOVSKAYA s. I.
162689
12.12.1945 F
OKB
14705
Lung 0.5 Vol.
R
L
WL: -550 WW: 1600 [D]
T: 0.5mm L: -846.7mm
P
121mA 120kV
08.02.2019 15:28:48

Решение:

продолжение ТТ гефитинибом в сочетании с локальным методом ЛТ (линейный ускоритель)

СПАСИБО ЗА ВНИМАНИЕ!