Внутриартериальная полихимиотерапия в лечении деструктивного рака молочной железы

Республиканский онкологический центр им. проф. Г.В. Бондаря
г. Донецк

Какие же возможны варианты решения данной проблемы помимо симптоматической терапии, когда на передний план выступает сестринский уход, и больной оказывается буквально «привязанным» к медицинскому персоналу, т.к. обильный экссудат, гнилостный запах и частые кровотечения из раны требуют ликвидации этих клинических симптомов?

Оригинальные способы катетеризации артерий для ВАПХТ

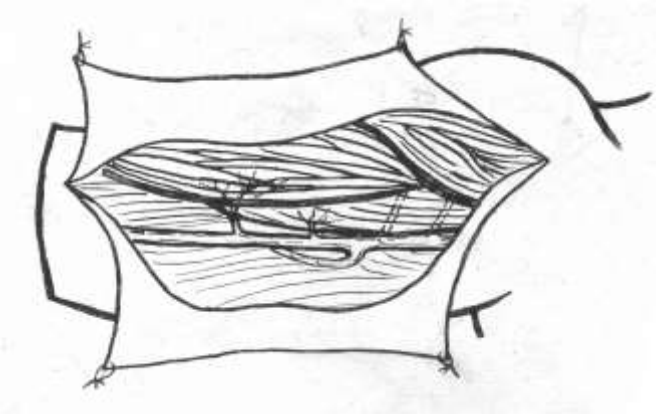

n=116

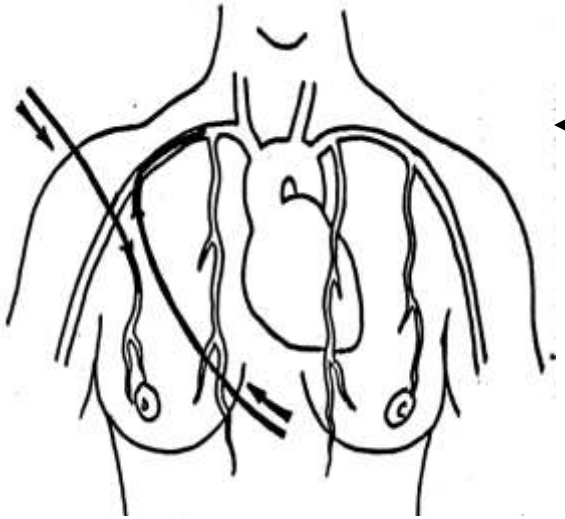

n=62

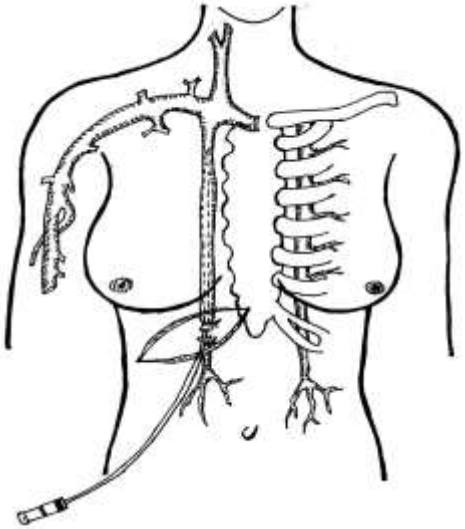

n=2471 (epigastrica 2200, perf. 271)

Топографо-анатомическое обоснование проведения СПХТ в бассейне внутренней грудной артерии

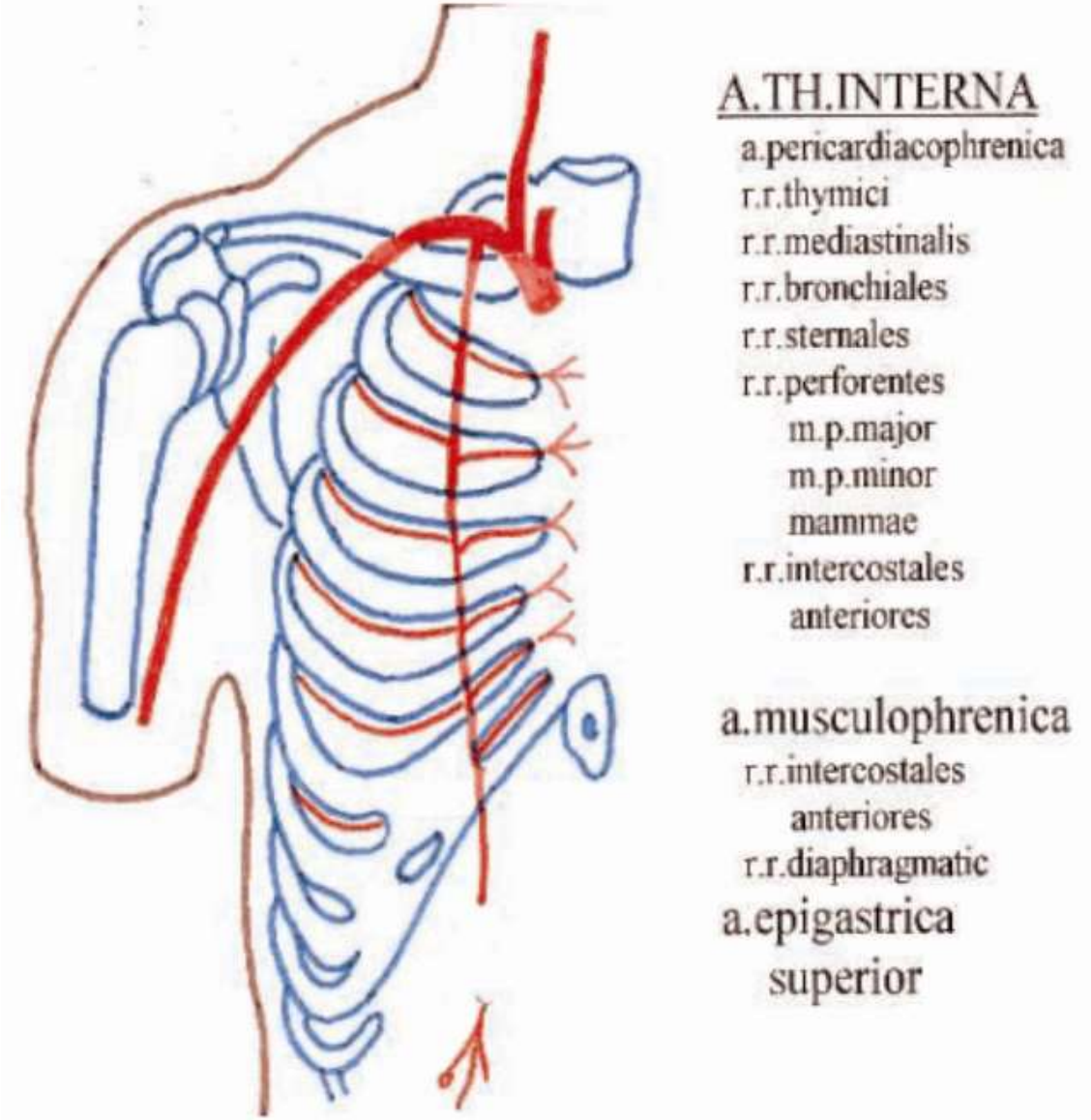

Рентгенологическое обоснование проведения ВАПХТ в бассейне внутренней грудной артерии

Выявлено три основных типа ветвления внутренней грудной артерии

стволовой

51 %

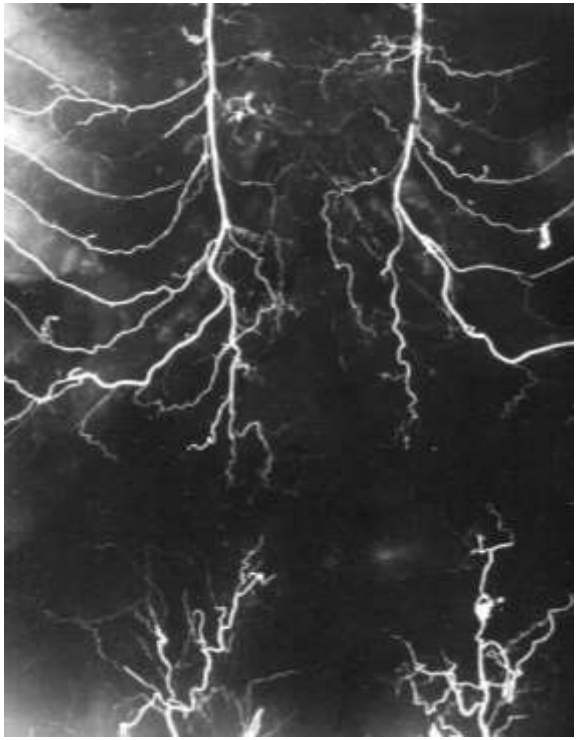

стволовой-извитой

34 %

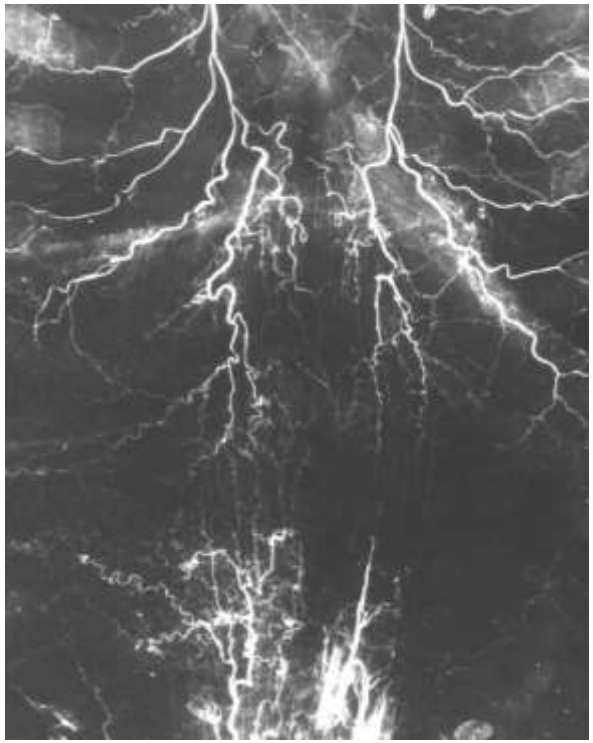

рассыпной

15 %

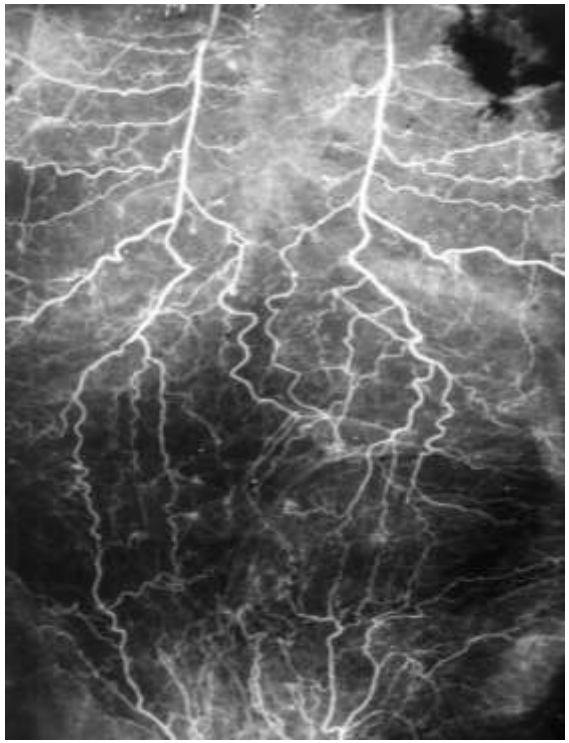

Внутриартериальная полихимиотерапия (ВАПХТ) рака молочной железы.

За период 2000-2015 пролечено 2924 пациентов с 3-4 стадией РМЖ, которым выполнено – 3059 катетеризаций артериальных сосудов.

Неоадъювантная ВАПХТ – 1696 больных

Адъювантная ВАПХТ – 1031 больных

Паллиативная ВАПХТ –197 больных

Клиническое обоснование проведения ВАПХТ в бассейне внутренней грудной артерии

Селективность доставки препаратов доказана интраоперационной хромоангиографией

Неоадъювантная ВАПХТ.

Пациентка К., 46 лет. Диагноз: Ca mamm dextr T4N2M0, 3b
ER (40%), PR (35%), Her-2\neu (2+), Ki67 (56%).

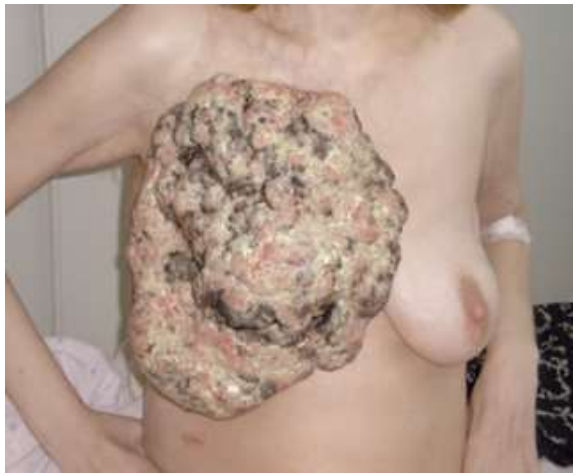

Неоадъювантная ВАПХТ.
Пациентка К., 42 лет. Диагноз: Ca mamm dextr T4N3M0, 3b
ER (30%), PR (0%), Her-2\neu (0), Ki67 (80%).

Неоадъювантная ВАПХТ.

Пациентка К., 42 лет. Диагноз: Ca mamm dextr T4N3M0, 3b

ER (30%), PR (0%), Her-2\neu (0), Ki67 (80%).

Неоадъювантная ВАПХТ.
Пациентка Н., 58 лет. Диагноз: Ca mamm dextr T4N2M0, 3b
ER (70%), PR (0%), Her-2\neu (1+), Ki67 (65%).

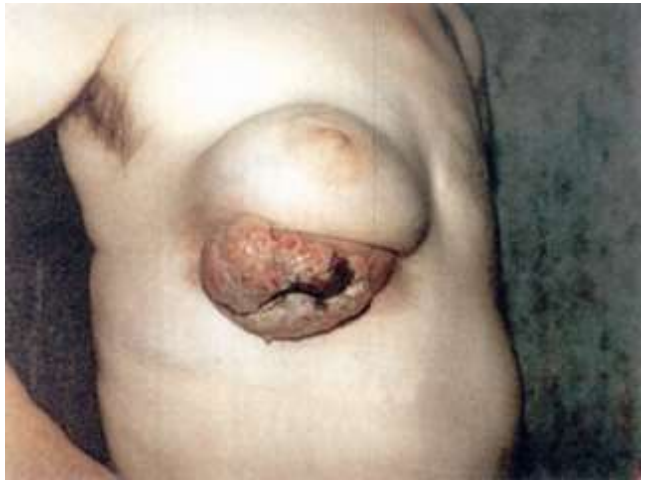

Неоадъювантная ВАПХТ.
Пациентка Ш., 62 лет. Диагноз: Ca mamm sin T4N2M0, 3b
ER (30%), PR (10%), Her-2\neu (2+), Ki67 (40%).

Неоадъювантная ВАПХТ.
Пациентка Н., 65 лет. Диагноз: Ca mamm dextr T4N2M0, 3b
ER (0%), PR (0%), Her-2\neu (2+), Ki67 (20%).

Применение ВАПХТ в лечении внутрикожных метастазов РМЖ

88,6 % больных переведены в операбельное состояние
Частота полных и частичных морфологических регрессий опухоли составила 24,4±2,9%

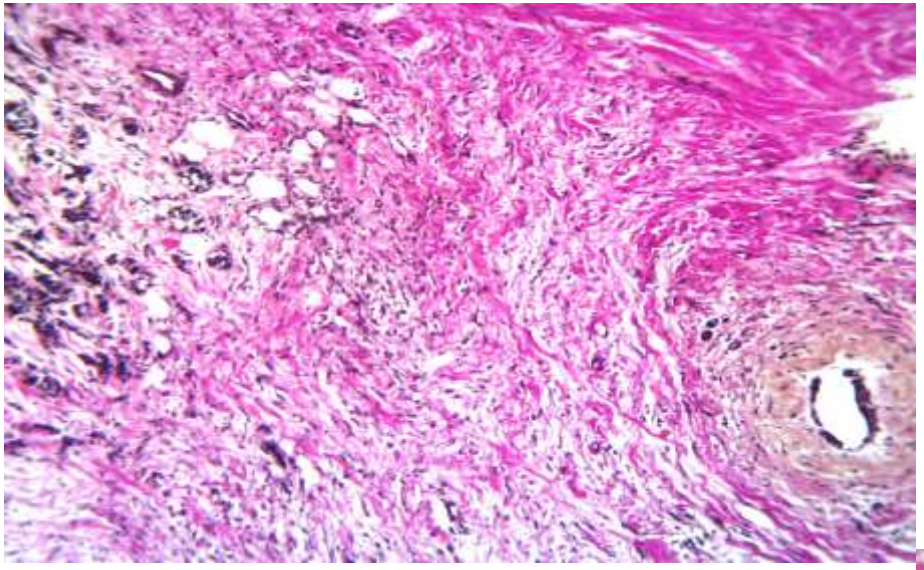

- **единичные опухолевые комплексы среди рубцовой соединительной ткани**

- **полное отсутствие опухолевой паренхимы с развитием рубцовой ткани**

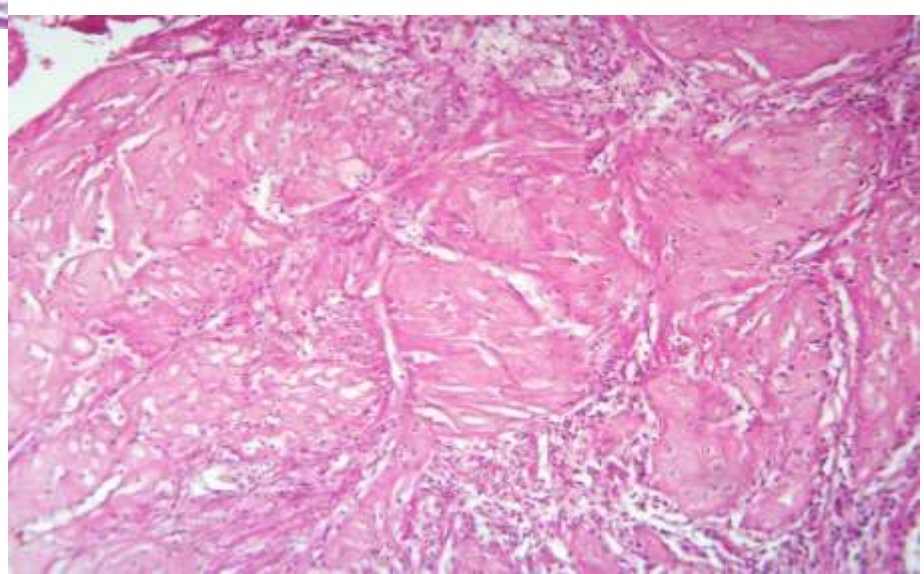

Структура оперативных вмешательств после ВАПХТ у пациентов с деструктивным РМЖ

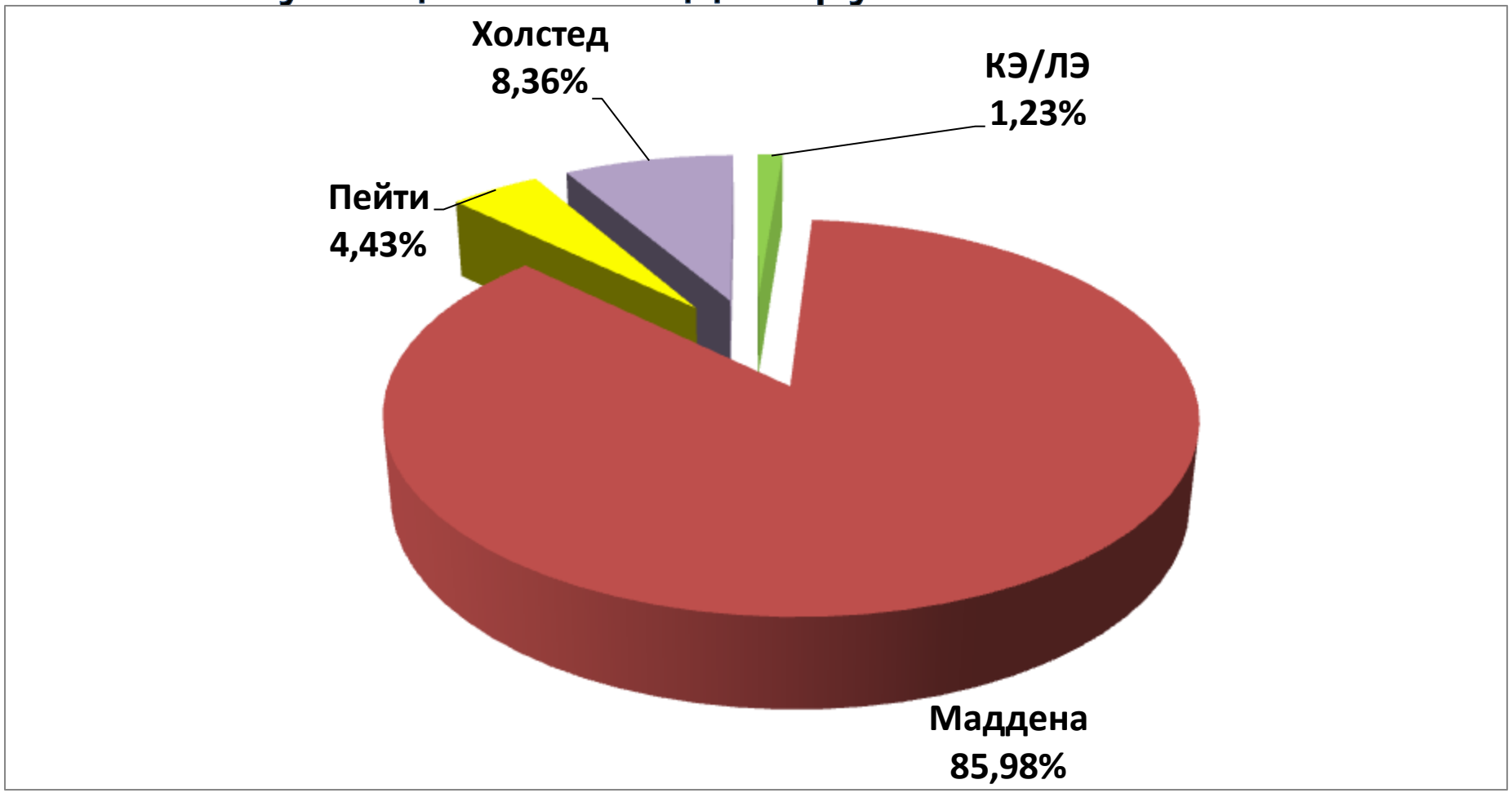

Летальность 0,5% - ТЭЛА

Отдаленные результаты лечения
5-летняя выживаемость в зависимости от катетеризируемой артерии

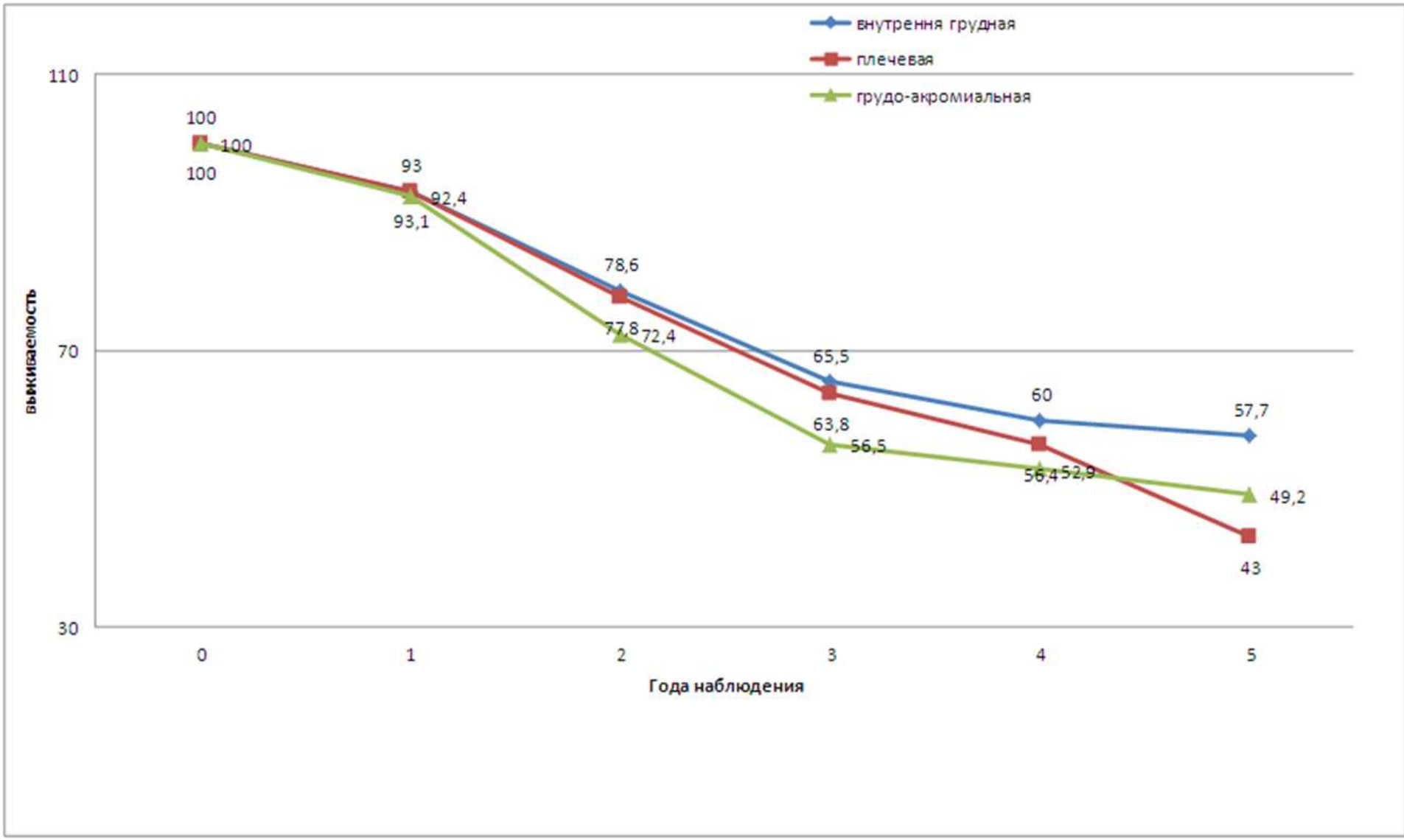

Спасибо за внимание.