Клинический случай лечения больного раком шейного отдела пищевода

Ратушный М.В., Поляков А.П., Хомяков В.М.

МНИОИ им. П.А. Герцена – филиала ФГБУ «НМИЦР» МЗ РФ

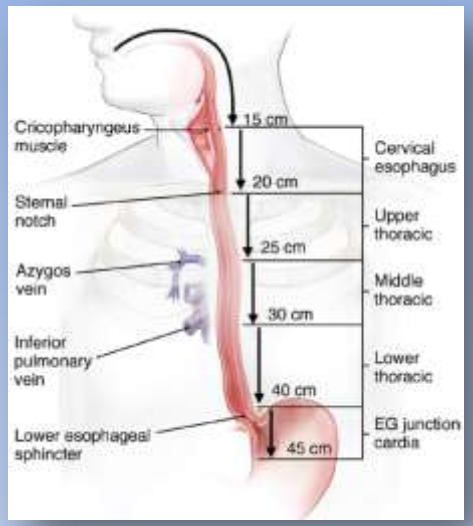

Введение

РШОП является относительно редким и составляет менее 5% всех случаев рака пищевода. Руководства по лечению РШОП являются спорными. Выбор лечения - операция, лучевая терапия или комбинация из двух методов. В последние годы химиолучевая терапия была принята в качестве стандартной начальной терапии РШОП. Пациенты часто выбирают химиолучевую терапию в качестве первоначального лечения, т.к. данный метод позволяет сохранить гортань. Когда пациенту требуется дополнительное лечение остаточной или рецидивной опухоли, операция по спасению является единственным методом лечения. Однако хирургическое вмешательство после облучения намного сложнее по сравнению с первичной хирургией, потому что риски операционных осложнений и смертности значительно возрастают. Исторически общая фаринголарингоэктомия с общей эзофагэктомией была стандартным радикальным хирургическим лечением синхронного рака торакоабдоминального отдела пищевода и рака ларингофарингеальной зоны, а также рака шейного отдела пищевода, который распространился до грудного отдела пищевода. Ларингфарингэктомия с одномоментной эзофагэктомией - необычная и очень требовательная хирургическая процедура, которую следует тщательно планировать и проводить в отдельных центрах с передовым опытом. У 45% больных после данной операции развивается некроз трахеи, который в конечном итоге может привести к летальному кровотечению. При выполнении операции необходимо принять меры для сохранения кровоснабжения трахеи, что позволяет избежать смертельных осложнений.

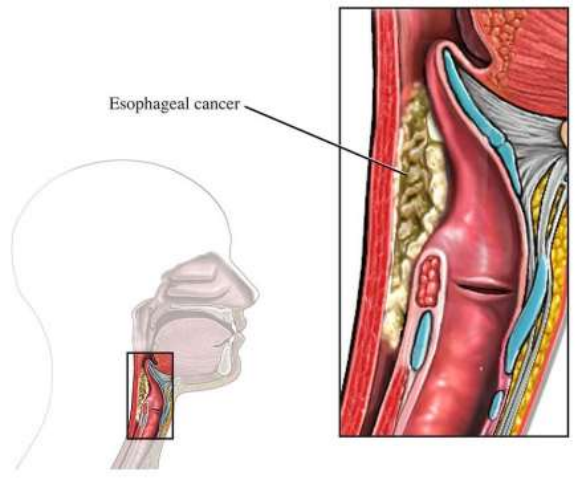

Больной Н., 55 лет. Д-з: рак шейного отдела пищевода IIст. cT2N0M0. Гистологическое исследование № АВ 65057-58/Б- частицы слизистой оболочки с покровом из плоского эпителия и мелкая частица опухолевой ткани принадлежащая плоскоклеточному раку

Из анамнеза: впервые отметил появление боли при глотании в декабре 2016г. В январе 2017 обратился в МКНЦ им. А.С. Логинова, где было диагностировано новообразование верхней трети пищевода. Самостоятельно обратился в МНИОИ им. П. А. Герцена.

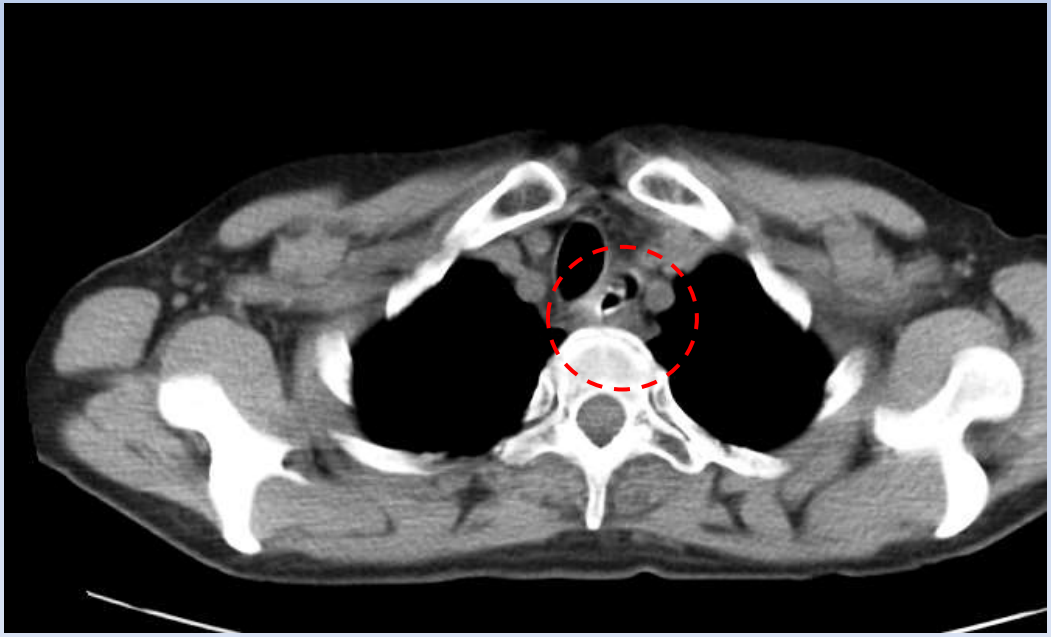

Компьютерная томография органов грудной клетки и средостения в в/в контрастированием: в верхней трети пищевода определяется неравномерное полуциркулярное утолщение стенки пищевода до 5-12мм, протяженностью до 4см. Наружный контур стенки пищевода на этом уровне нечеткий, параэзофагеальная жировая клетчатка дифференцируется неизменённой

Эндоскопическое исследование

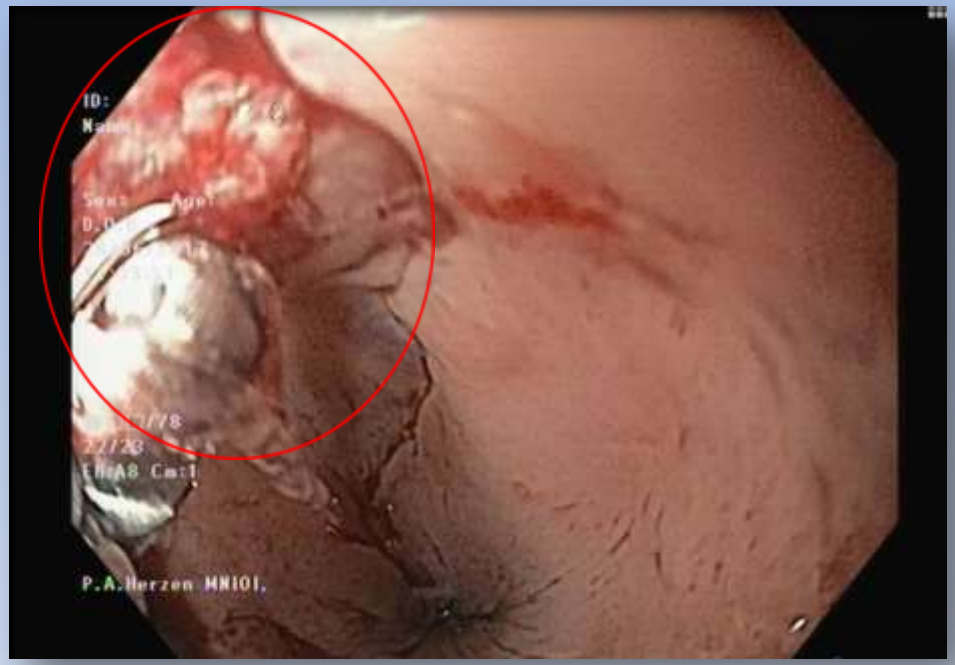

Слизистая оболочка не изменена до уровня 18 см., где определятся сужение просвета пищевода (слизистая оболочка на этом уровне гладкая, ровная). По передней стенке определяется зона некроза слизистой оболочки в виде изъязвления, покрытого налетом фибрина. В области дистального края определяется очаговое утолщение слизистой оболочки. Далее просвет пищевода свободен, слизистая оболочка белесая, без инфильтрации и воспаления. ЗАКЛЮЧЕНИЕ: рак шейного отдела пищевода

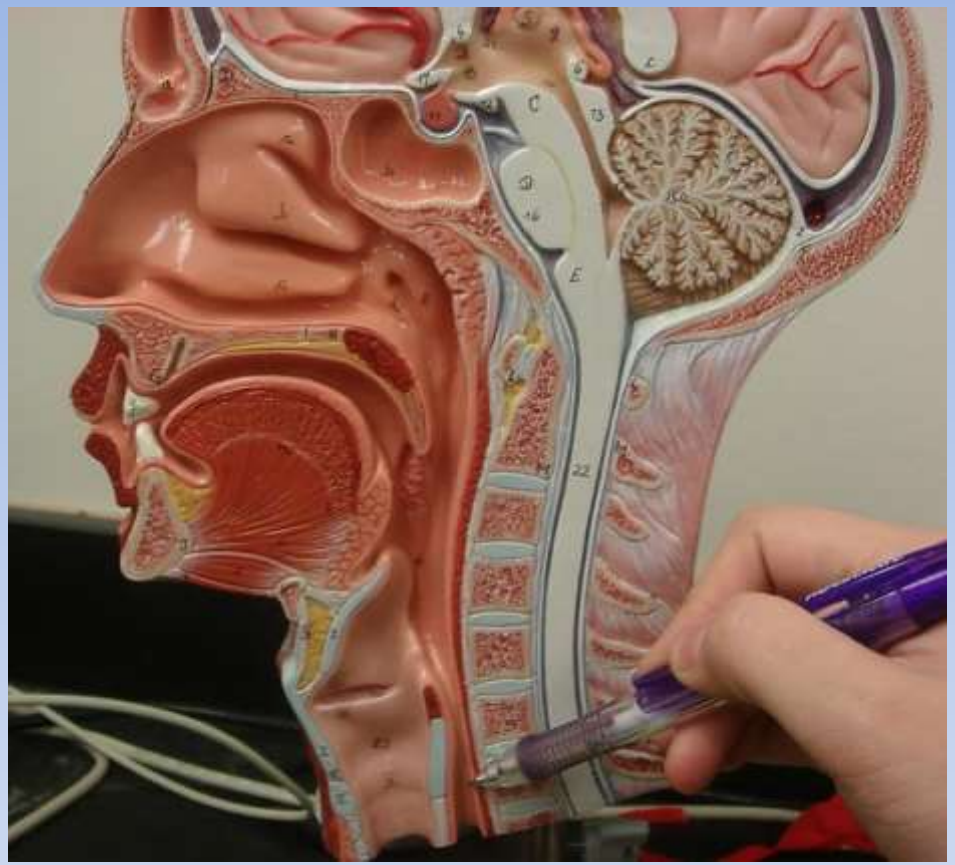

Обсуждение тактики лечения

На консилиуме был выработан план условно-комбинированного лечения: с 20.04.-26.05.2017 года проведён курс химиолучевого лечения СОД 48 Гр с еженедельной лекарственной терапией по схеме: паклитоксел 30 mg+ карбоплатин 190 mg.

На контрольном обследовании выявлена остаточная опухоль. По данным УЗИ в шейном отделе пищевода определяются преимущественно циркулярные опухолевые изменения, гипоэхогенной, гетерогенной структуры, вовлекающие все слои стенки, без признаков распространения в мягкие ткани шеи и инвазии в капсулу щитовидной железы. Изменения ориентировочной протяженностью 49мм, общим диаметром до 20мм (стенка до 10мм).

На повторном консилиуме было рекомендовано хирургическое лечение в объёме: ларингфарингэктомия с экстирпацией пищевода, шейная лимфодиссекция и фарингоэзофагопластика.

Трансхиатальный доступ

Схема

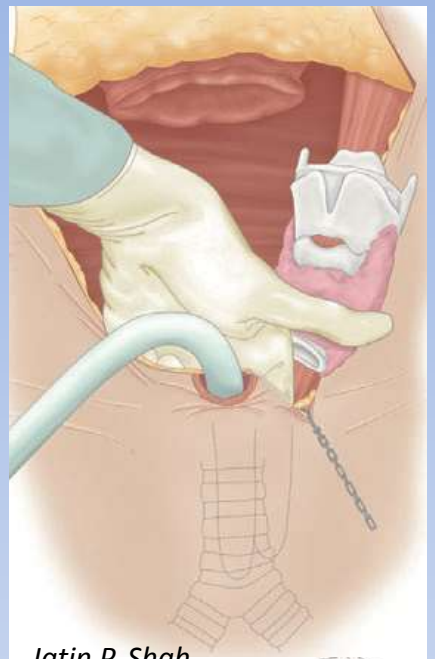

Jatin P. Shah

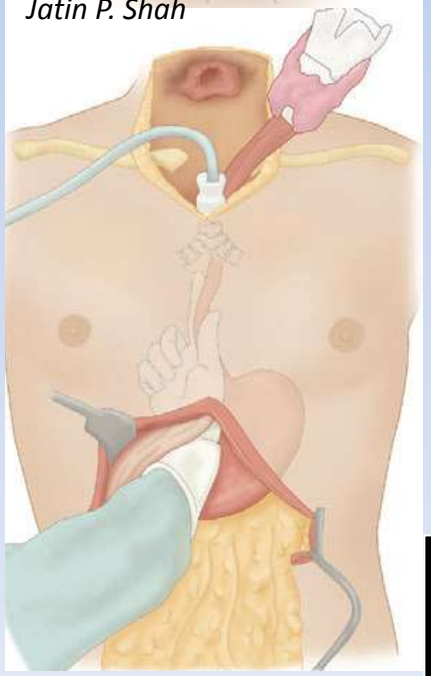

Мобилизация пищевода через диафрагмальное окно и из шейного доступа

Разметка доступа

Видеоассистированная мобилизация пищевода

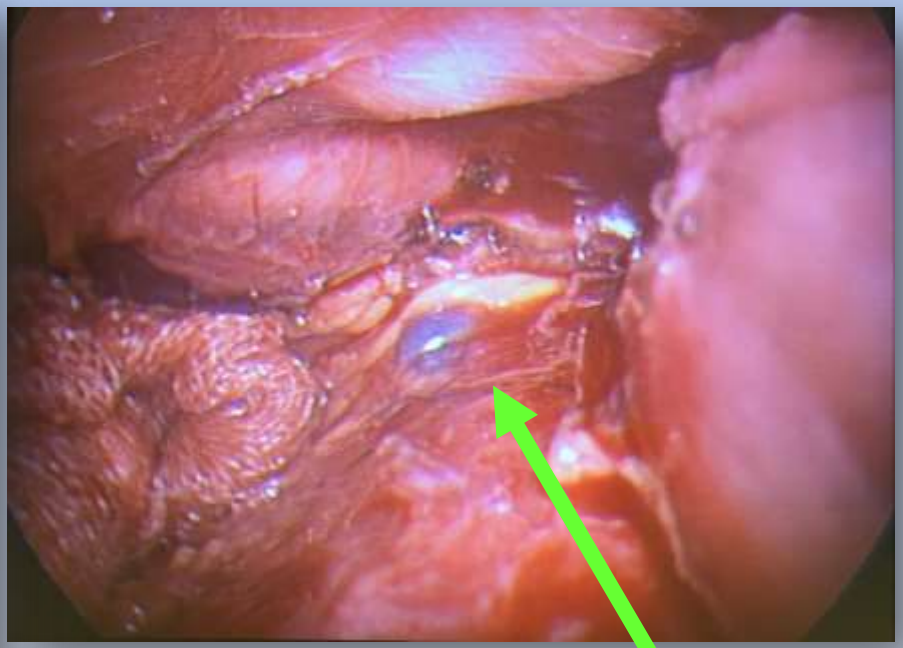

Параэзофагеальный метастатический лимфоузел

Удаленный препарат

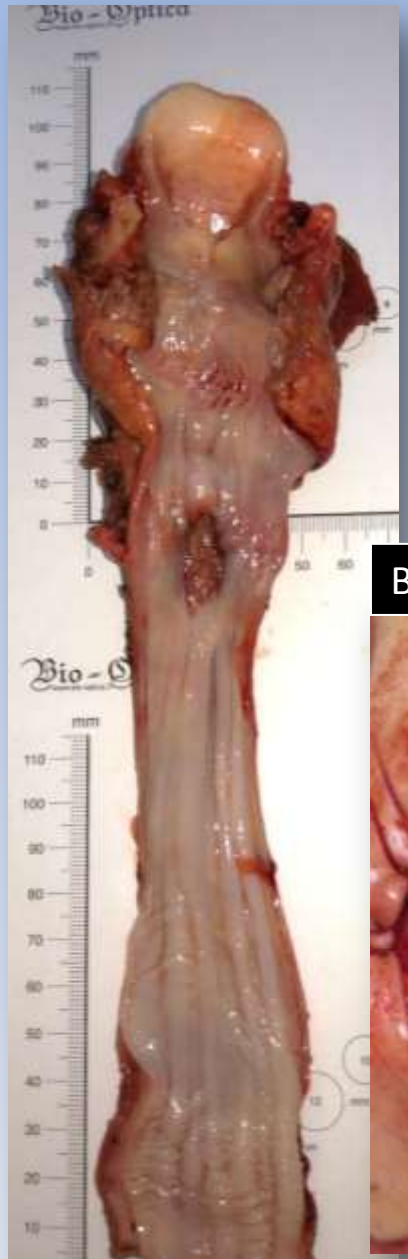

Вид раны шеи после удаления опухоли

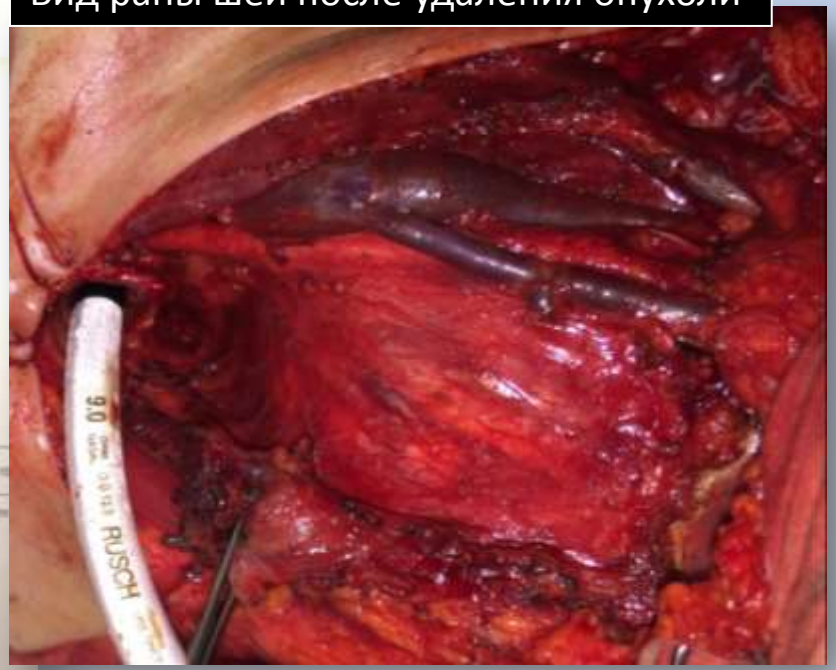

Дефект мембранозной стенки трахеи

Реконструкция трахеи кожно-мышечным лоскутом из волокон большой грудной мышцы

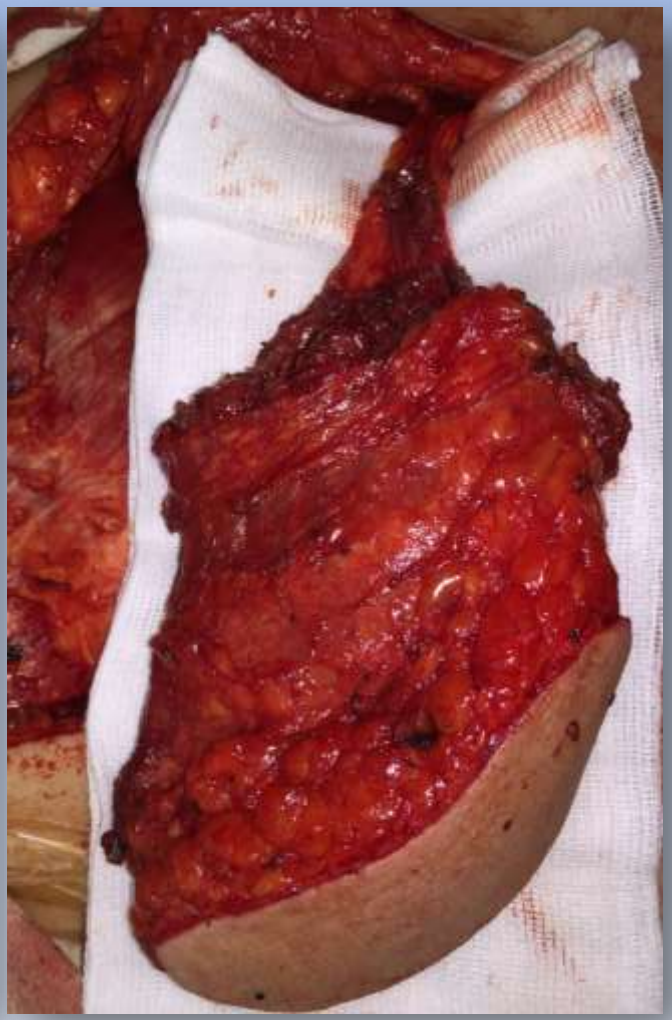

Окончательный вид ран

Плановое морфологическое исследование удаленного препарата: плоскоклеточная карцинома пищевода с изъязвлением, дистрофическими изменениями опухолевых клеток, очаговой лимфогистиоцитарной инфильтрацией, признаками лечебного патоморфоза 1 степени. Опухоль инфильтрирует стенку пищевода на всю толщину с выходом в параэзофагальную клетчатку, началом инвазии в стенку трахеи. В крае резекции по пищеводу, трахеи, слизистой оболочке гортаноглотки, мягким тканям, фрагменту щитовидной железы, подъязычной кости - опухолевого роста нет. В одном из исследованных параэзофагиальных лимфатических узлов - метастаз рака с субтотальным замещением лимфоидной ткани с лечебным патоморфозом 1 степени.

Окончательный диагноз: рак шейного отдела пищевода IIIC ст. урT4aN1M0. Состояние после комбинированного лечения (предопер. ДЛТ СОД 48Гр, хирургическое лечение от 02.08.2017г.). Трахеостома, фарингостома, гастростома.

Вид больного через 6 месяцев после операции

Разметка доступов перед фарингоэзофагопластикой

Формирование тонкокишечного трансплантата

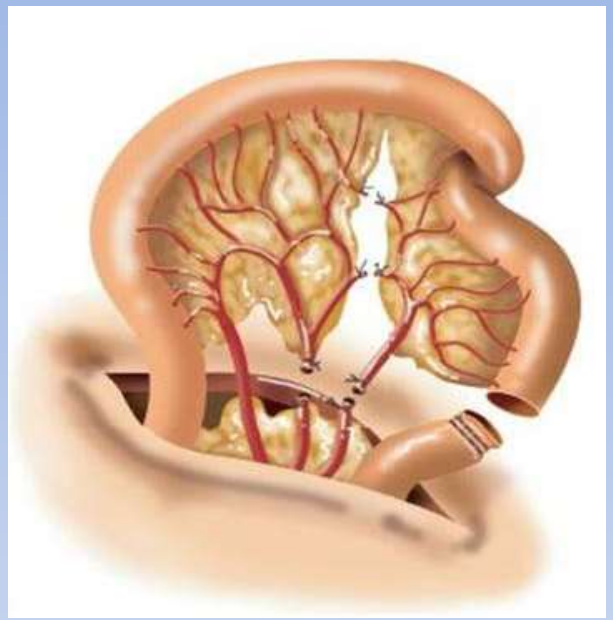

Мобилизация тканей шеи

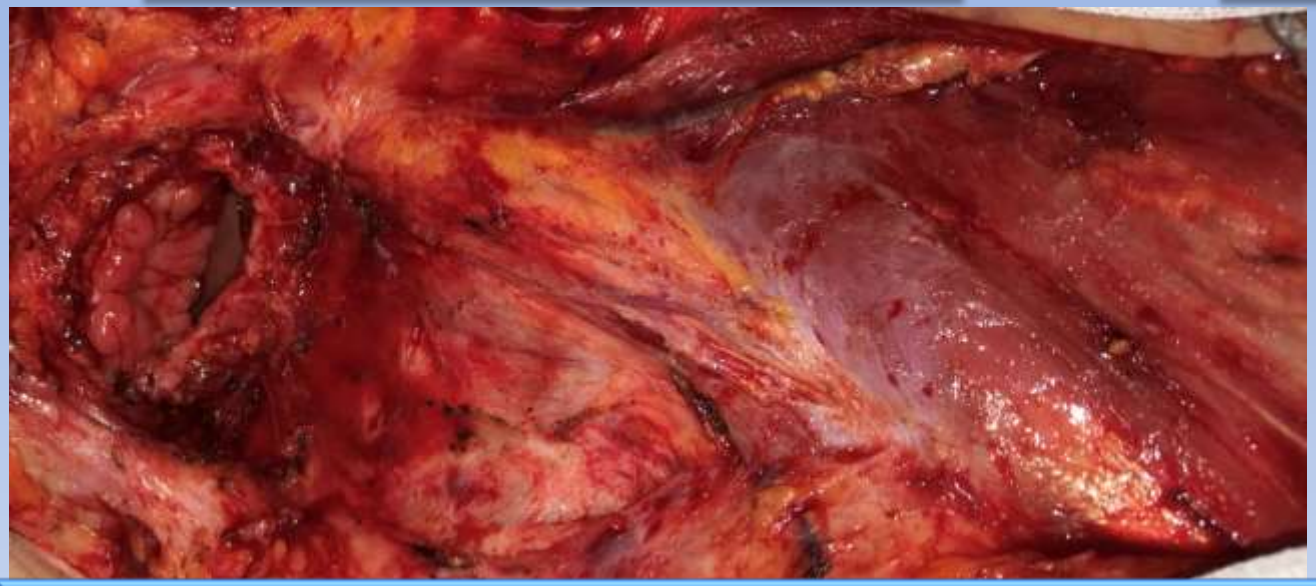

Схема реконструкции

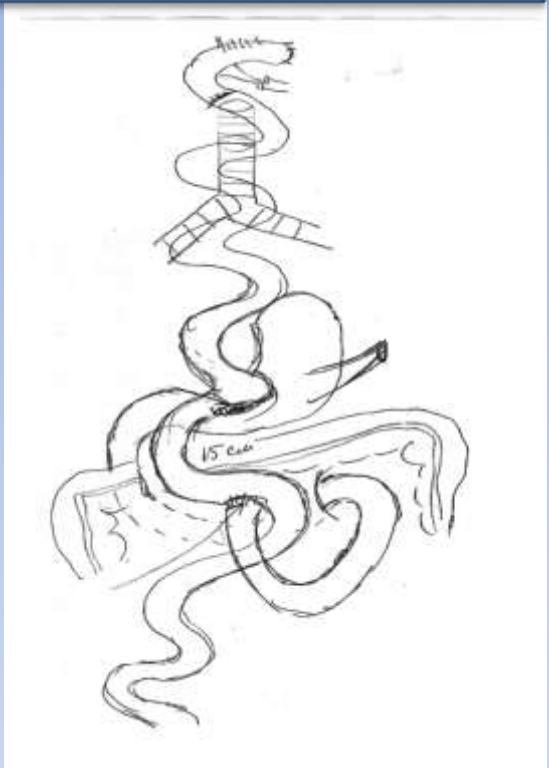

Подкожное проведение трансплантата на шею

Сформированы микрососудистые анастомозы

Редукция избытка тонкокишечного трансплантата на шее

Разгрузочная еюностома

Резекция избыточной петли тонкой кишки на шее

Окончательный вид ран

Спаечная тонкокишечная непроходимость на 12-е сутки

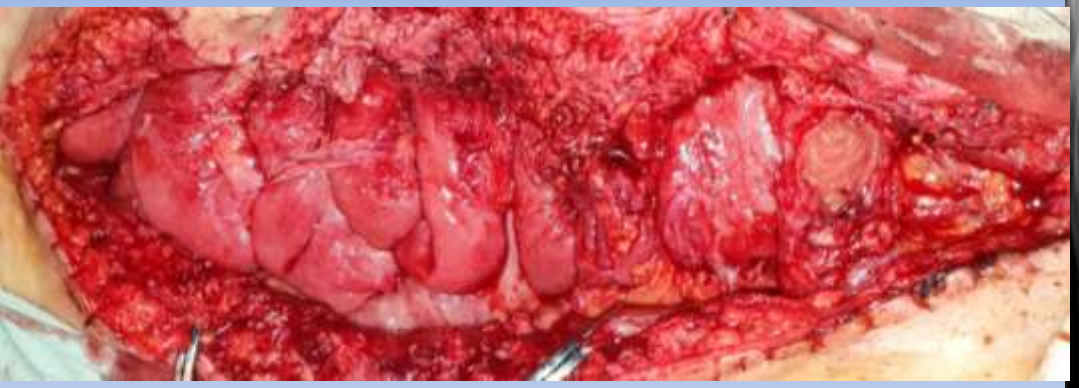

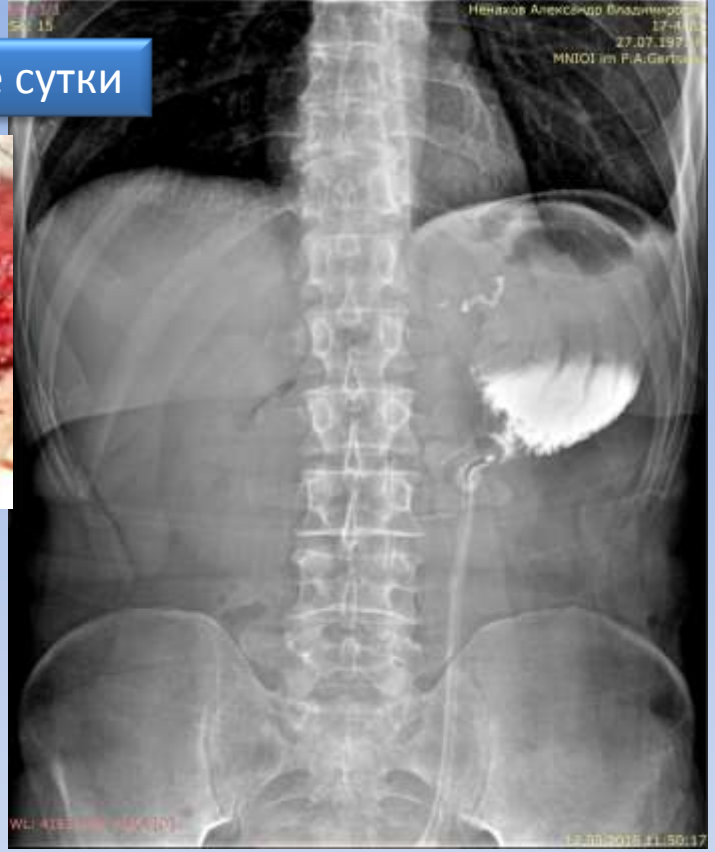

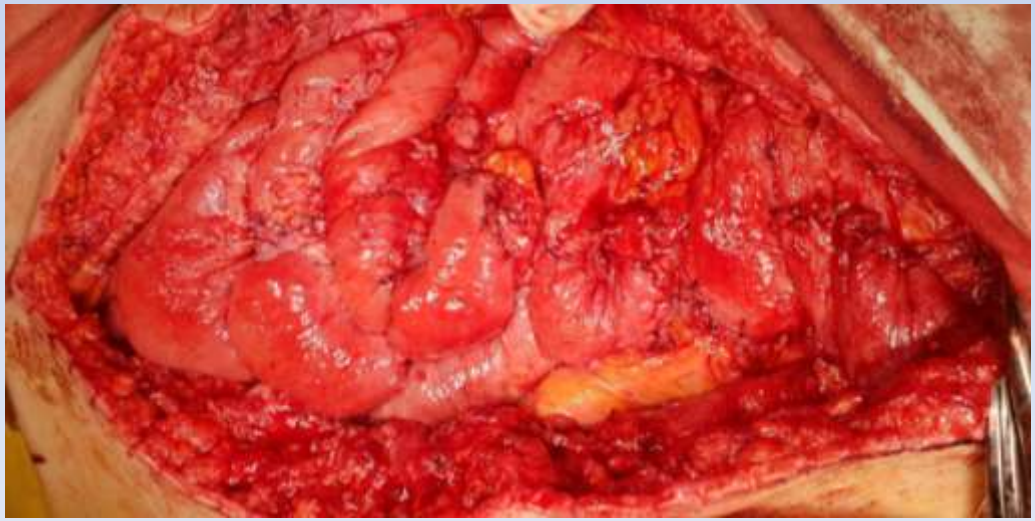

Вид раны шеи после операции

5-е сутки

20-е сутки

33-е сутки

Ушивание разгрузочной еюностомы на шее

Пассаж контраста по неопищеводу

Пассаж контраста из желудка в тонкую кишку

Вид больного через 3 месяца после фарингоэзофагопластики

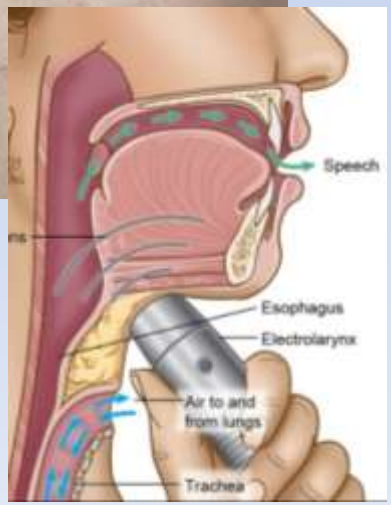

Голосовая функция

Ушивание гастростомы

Вид больного через 1 год после фарингоэзофагопластики

СПАСИБО ЗА ВНИМАНИЕ!