Способ устранения петлевой колостомы методом кисетного шва

МУРАШКО Р.А., КОНЬКОВ Р.В., АЛЕКСАНДРОВ И.И., СОБЧУК М.А.

Среди всех болезней, которые подстерегают человека, нет более неудобной и отвратительной ,чем искусственный задний проход. Как несчастен больной, из которого вопреки его воле постоянно истекают пища, желчь и фекальные массы, содержащиеся в его кишечнике.

(Guillaume Dupuytren,1777-1835).

Кишечные стомы могут быть:

- Терминальными или «концевыми»-когда хирург выводит проксимальный участок пересеченной петли.
- Боковыми или «петлевыми»-когда хирург выводит непересеченную петлю кишки и делает отверстие на ее верхушке.

В данном докладе мы рассматриваем способ внебрюшинного устранения петлевой трансверзостомы.

Вид петлевой трасверзостомы:

Первый этап: рассечение кожи вокруг стомы.

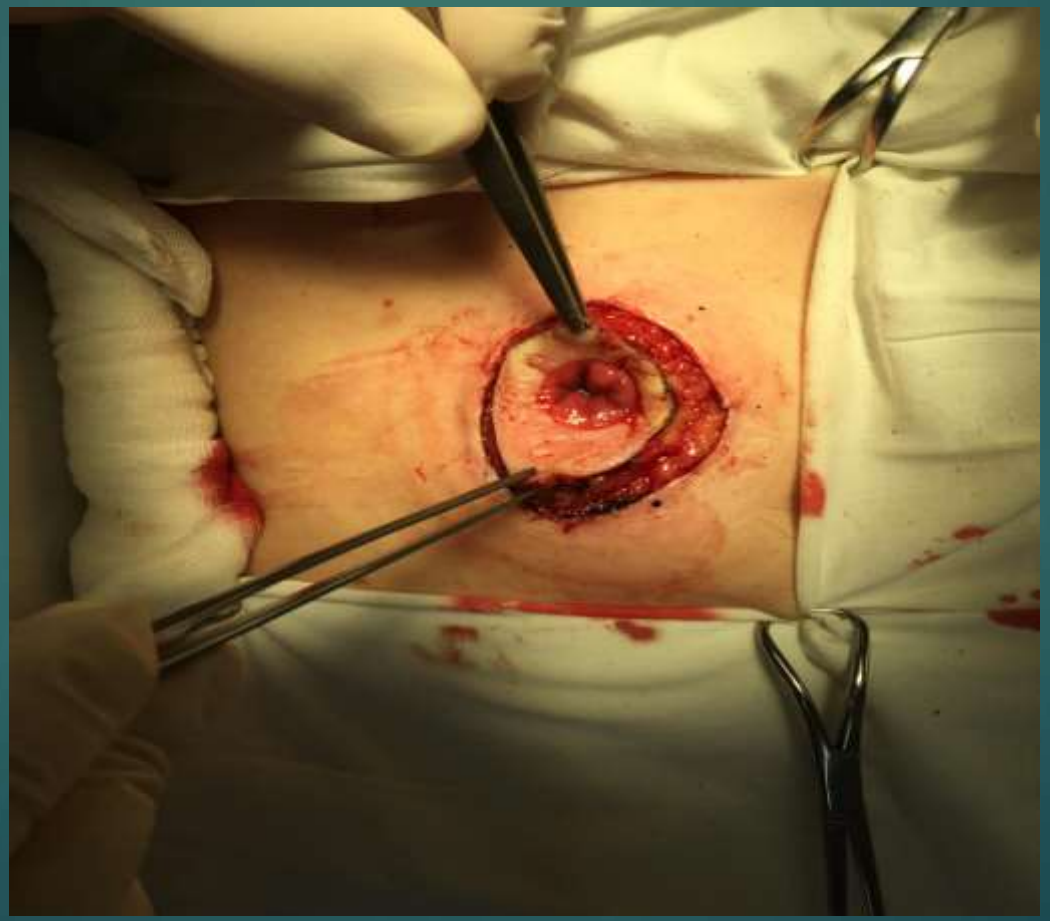

Второй этап: ушивание рассеченных краев кожи.

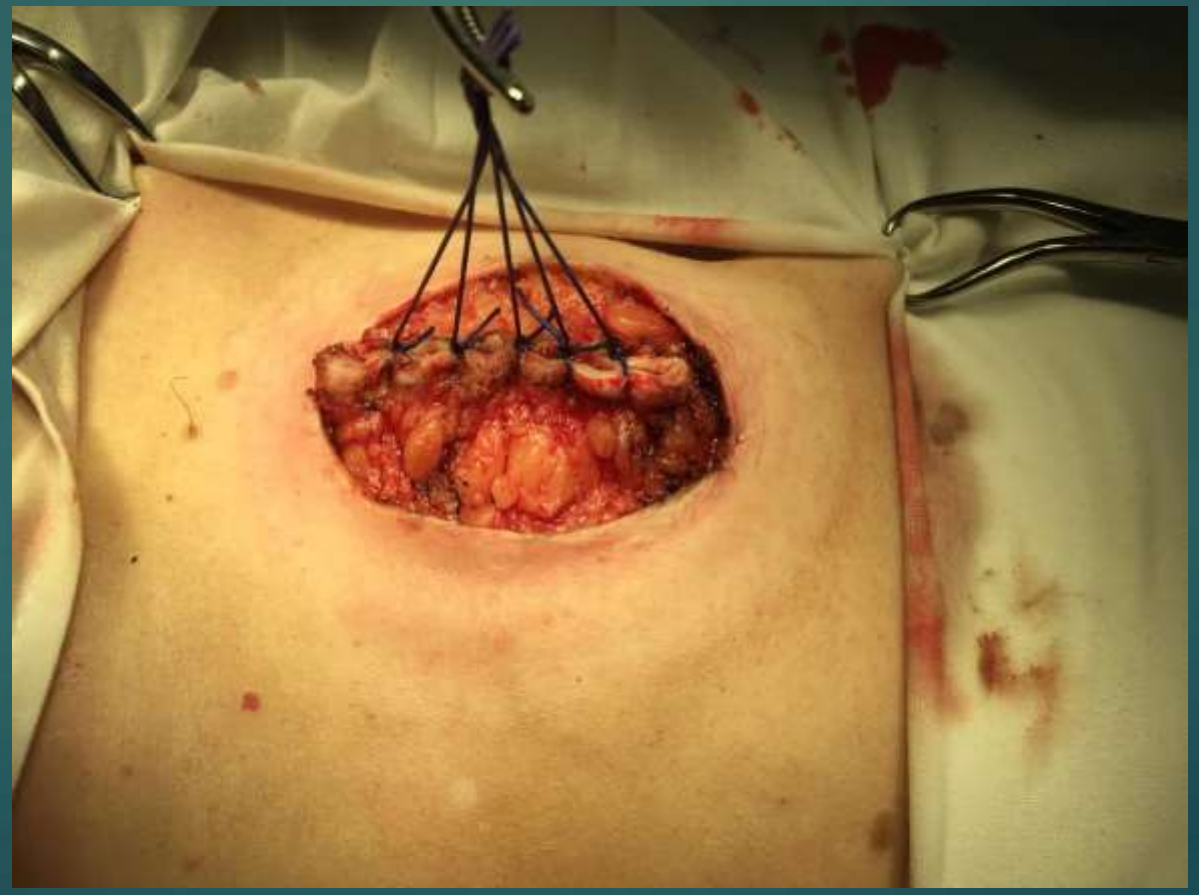

Третий этап: формирование провизорных швов «держалок».

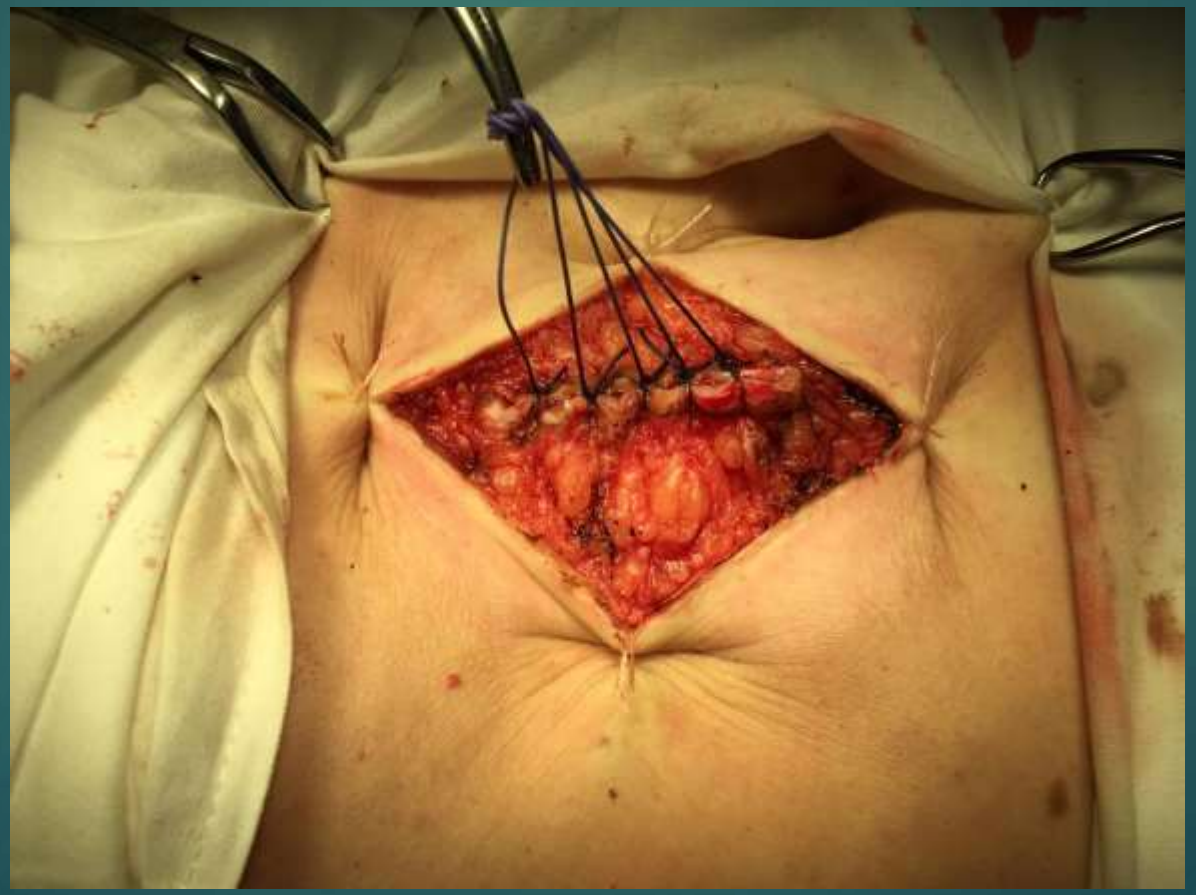

Четвертый этап: рассечение подкожно-жировой клетчатки до апоневроза.

Подкожно-жировая клетчатка

Стомированная толстая кишка

Апоневроз

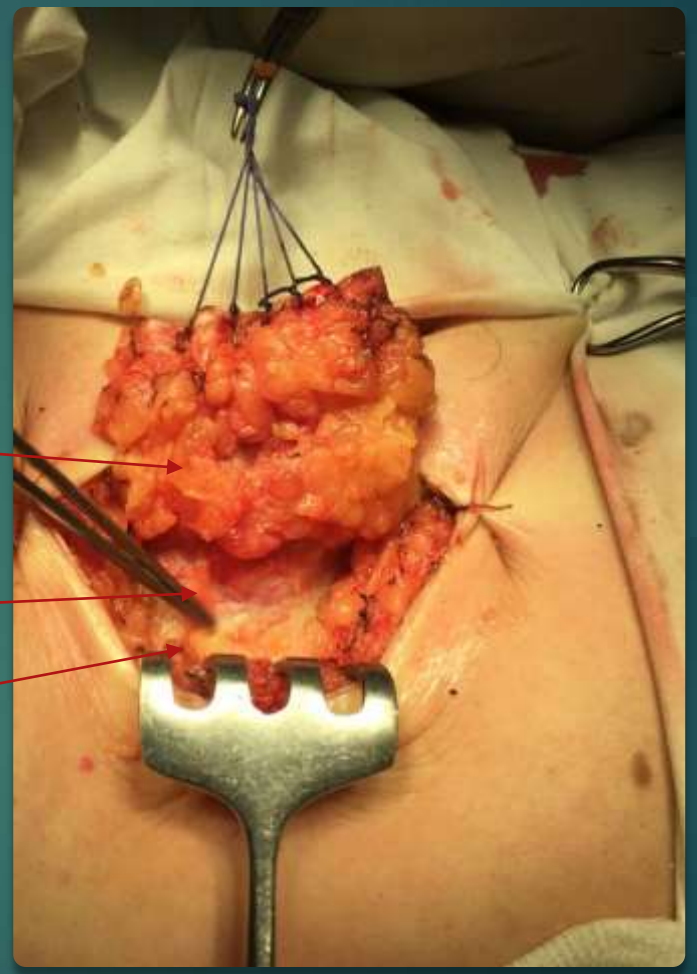

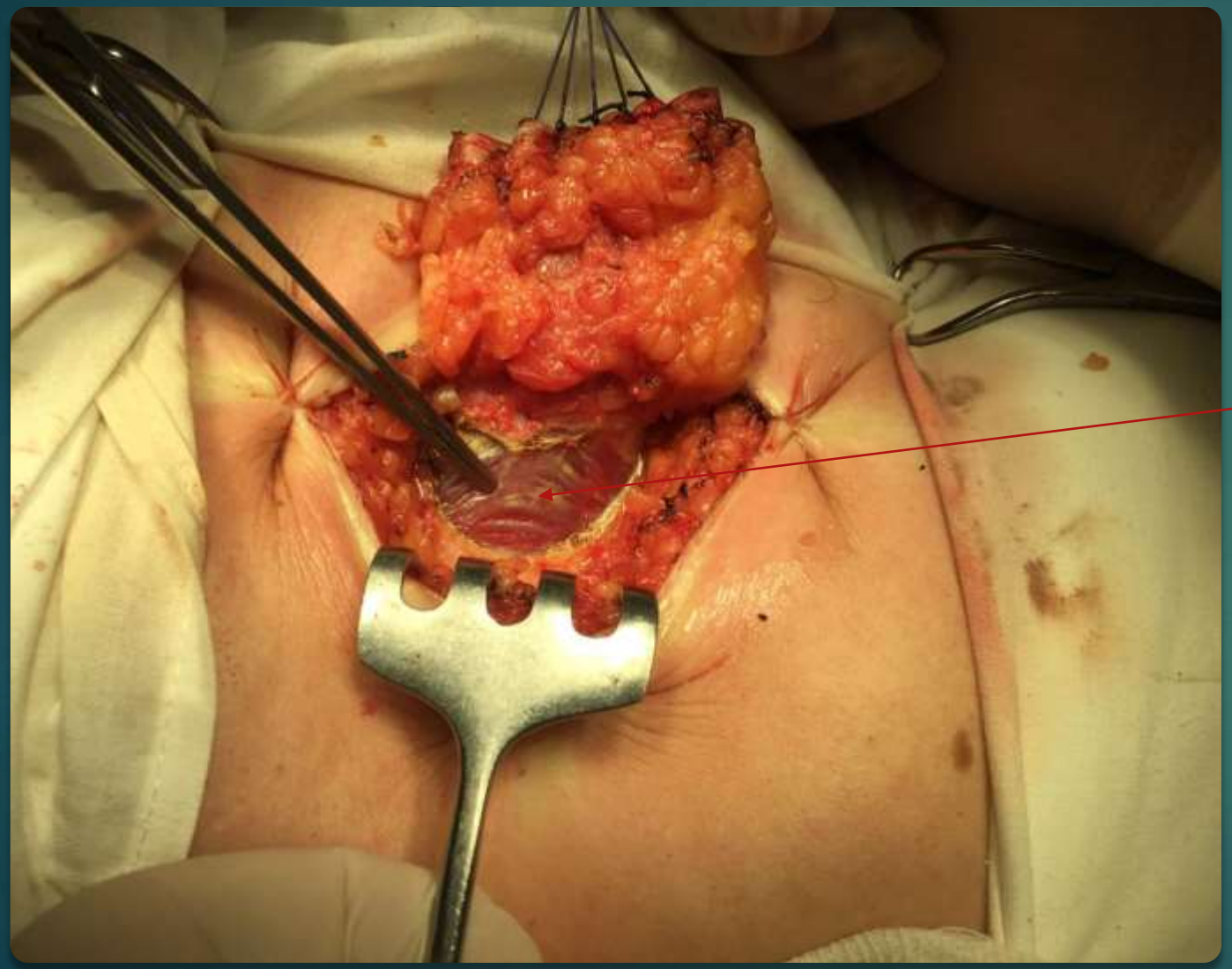

Мышцы передне-боковой брюшной стенки

Пятый этап: выделение стомированного участка толстой кишки от подкожно-жировой клетчатки.

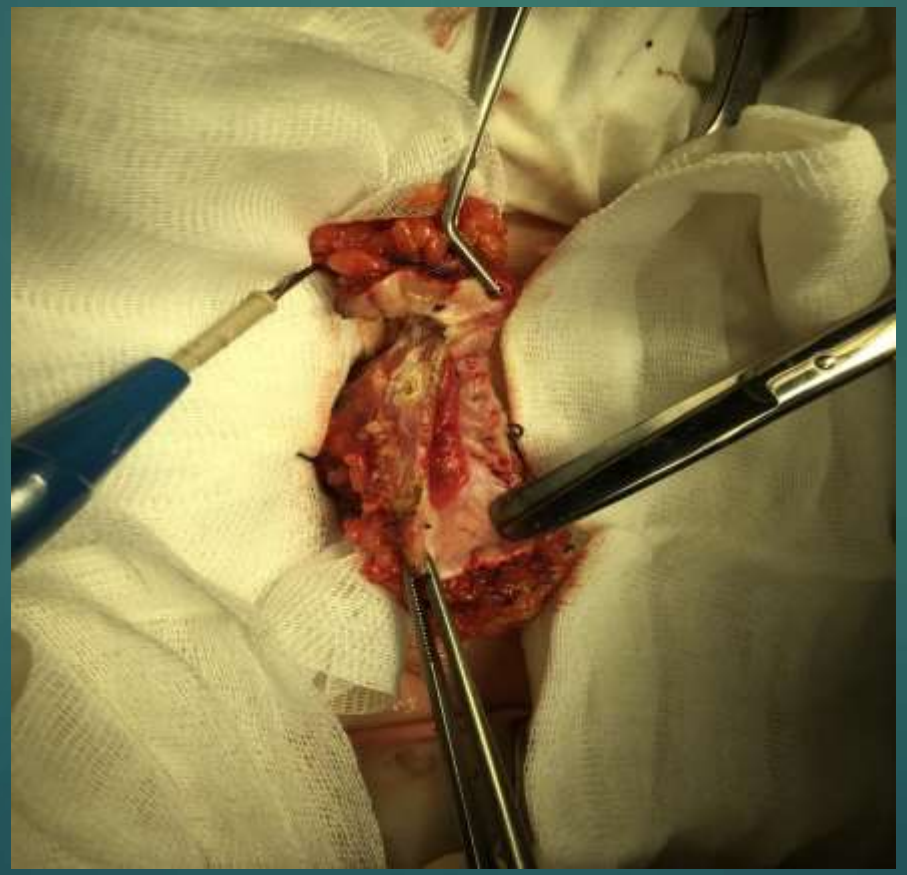

Общий вид выделенной стомы:

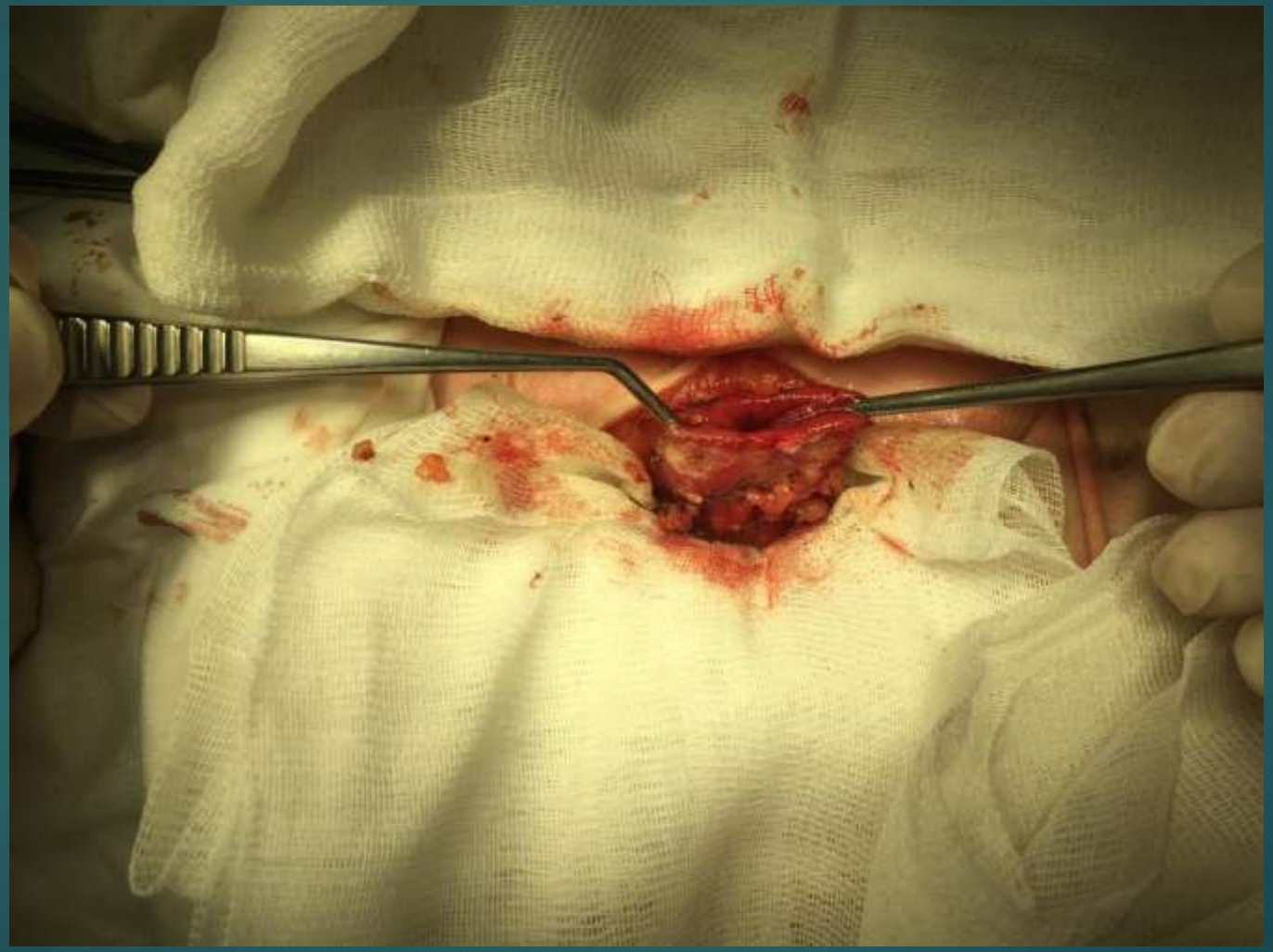

Шестой этап: формирование кисетного шва.

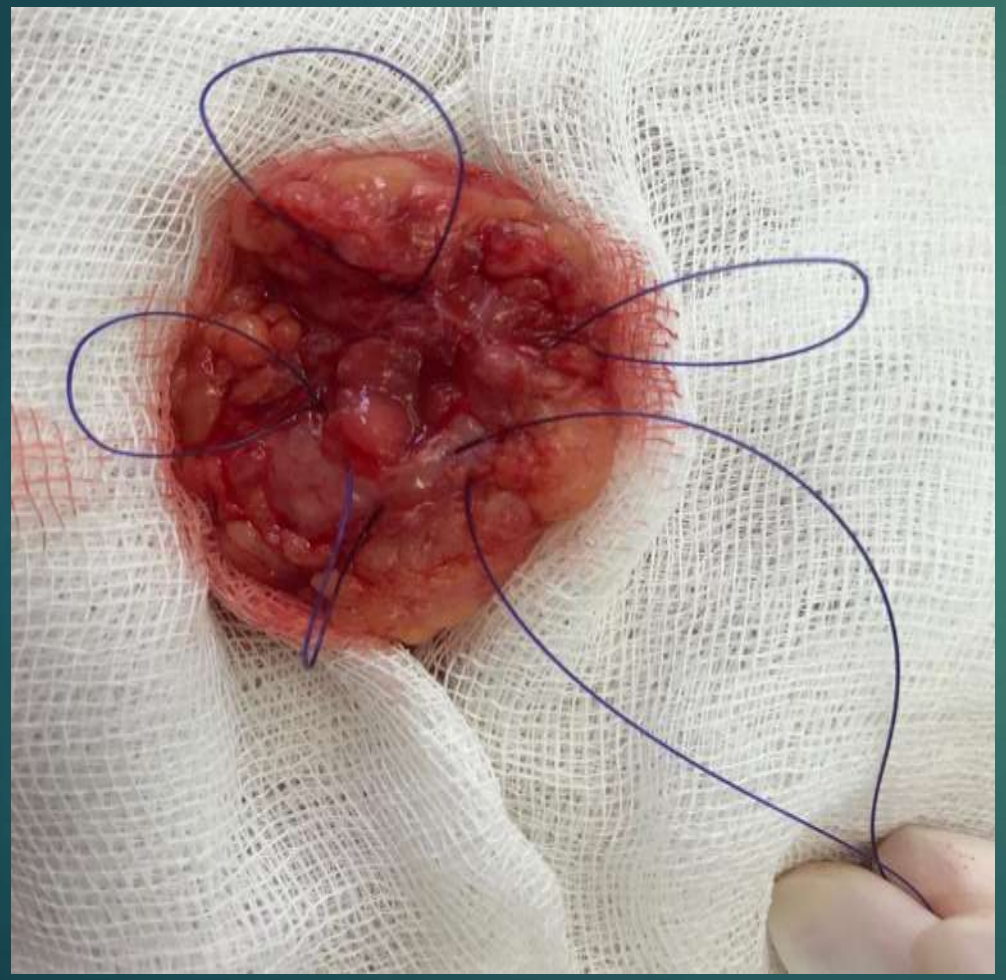



Общий вид сформированного кисетного шва:

Седьмой этап: погружение кишки под мышечно-апоневротический слой

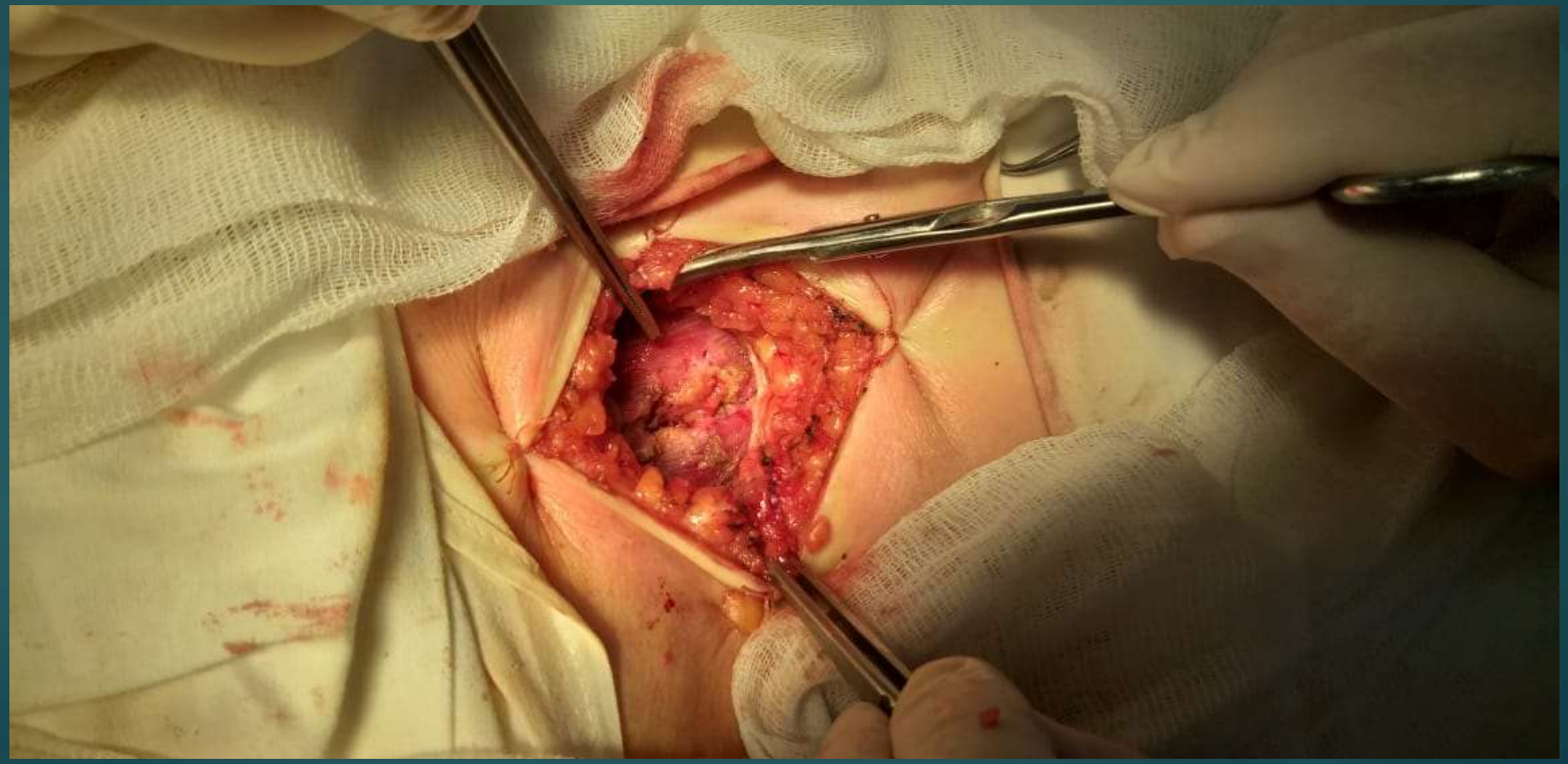

Восьмой этап: ушивание листков апоневроза

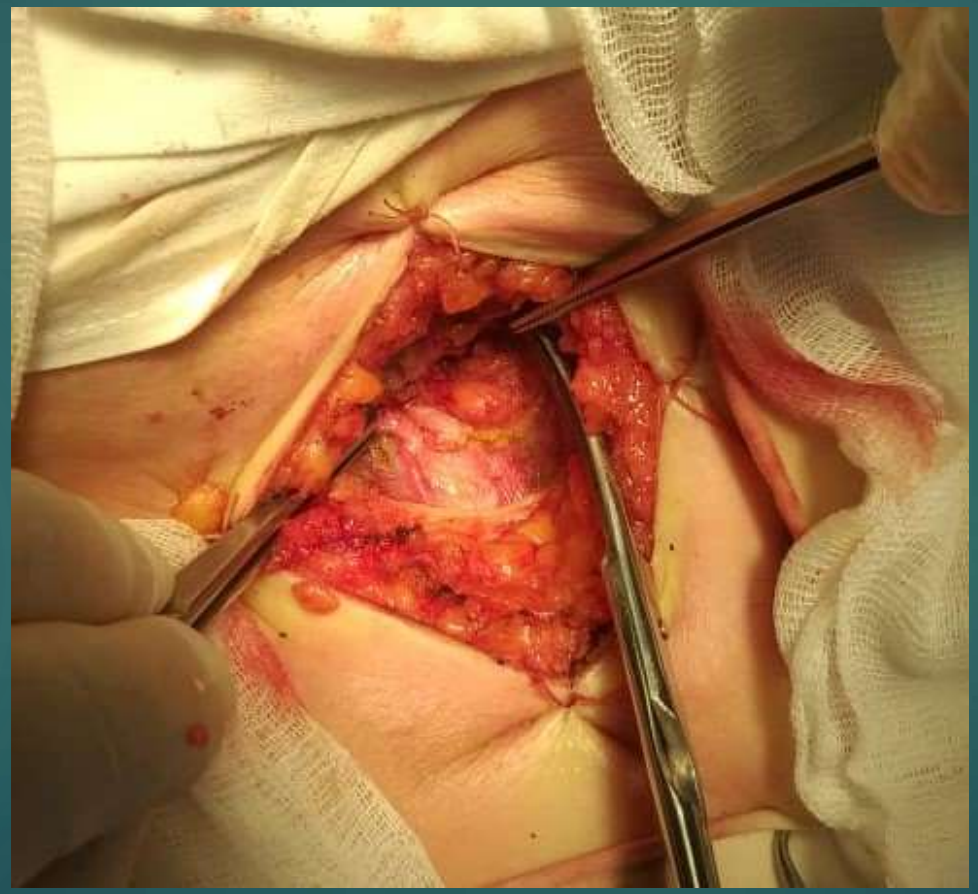

Общий вид раны после завершения операции.

Выводы:

- Значительно сокращается время операции
- Устранение петлевой колостомы методом кисетного шва технически выполняется проще
- Частота несостоятельности при данной методике устранения стомы значительно меньше (1,2%), чем при стандартной методике (3,6%)