Медицинский радиологический научный центр им. А.Ф. Цыба - филиал ФГБУ «Национального медицинского исследовательского центра радиологии» Минздрава России, г. Обнинск

ОПЫТ ПОВТОРНОЙ СПАСИТЕЛЬНОЙ БРАХИТЕРАПИИ РЕЦИДИВА РАКА ПРЕДСТАТЕЛЬНОЙ ЖЕЛЕЗЫ

ОТДЕЛЕНИЕ ЛУЧЕВОГО И ХИРУРГИЧЕСКОГО ЛЕЧЕНИЯ УРОЛОГИЧЕСКИХ ЗАБОЛЕВАНИЙ
С ГРУППОЙ БРАХИТЕРАПИИ РАКА ПРЕДСТАТЕЛЬНОЙ ЖЕЛЕЗЫ

ДОКЛАДЧИК: БИРЮКОВ В.А.

12.04.2019.

СПАСИТЕЛЬНАЯ БРАХИТЕРАПИЯ В ЛЕЧЕНИИ ЛОКАЛЬНЫХ РЕЦИДИВОВ РАКА ПРЕДСТАТЕЛЬНОЙ ЖЕЛЕЗЫ

РЕКОМЕНДАЦИИ EAU 2018

Основными методами лечения локальных рецидивов после лучевой терапии являются:

ГОРМОНОТЕРАПИЯ

СПАСИТЕЛЬНАЯ ПРОСТАТЭКТОМИЯ

СПАСИТЕЛЬНАЯ БРАХИТЕРАПИЯ

ВЫСОКОИНТЕНСИВНАЯ ФОКУСИРОВАННАЯ УЛЬТРАЗВУКОВАЯ ТЕРАПИЯ(HIFU)

EAU-Extended-Guidelines-2018

Treatment that is given after the cancer has not responded to other treatments. NCI Dictionary of Cancer Terms

National Cancer Institute

Спасительное лечение (терапия спасения):

- лечение, проводимое после того, как злокачественная опухоль не отвечает на стандартную терапию.

- использование экспериментальных или агрессивных лечебных мероприятий у пациентов с плохим прогнозом после ранее проведенной терапии с последующим рецидивом.

SALVAGE BRACHYTHERAPY
СПАСИТЕЛЬНАЯ БРАХИТЕРАПИЯ

Автор	Кол-во пациентов	Период наблюдения	ПСА безрецидивная выживаемость	Общая выживаемость	GU токсичность 3 степени
Chen, et al. (2013)	52	5 лет	51%	92%	2%
Gomez-Veiga(2012)	42	5 лет	88,6%	97%	-
Yamada (2012)	42	5 лет	68.5%	90.3%	2,3%
Lee (2006)	21	5 лет	89%	NA	14%

SALVAGE BRACHYTHERAPY
СПАСИТЕЛЬНАЯ БРАХИТЕРАПИЯ

Автор	Кол-во пациентов	Режим	Период наблюдения	Безрецидив-я выживаемость %	Поздние осложнения		
					неудержание	GU G3-4	GI G3-4
Chen (2013)	52	6Гр x 6	5 лет	51	-	2%	0%
Wojcieszek (2016)	83	10Гр x 3	5 лет	67	1%	13%	0%
Kuekielka (2014)	25	10Гр x 3	1 год	74	0%	0%	0%
Jiang (2016)	22	10Гр x 3	5 лет	45	9%	0%	0%

СПАСИТЕЛЬНАЯ БРАХИТЕРАПИЯ В ЛЕЧЕНИИ ЛОКАЛЬНЫХ РЕЦИДИВОВ РАКА ПРЕДСТАТЕЛЬНОЙ ЖЕЛЕЗЫ

СОБСТВЕННЫЙ ОПЫТ МРНЦ им. А.Ф. Цыба

Низкомощностная брахитерапия:

4 пациентов

Наблюдение с 2010г.: живы без рецидива 1 пациент; местный рецидив 1 пациент; прогрессирование 1 пациент; умер 1 пациент

Высокомощностная брахитерапия:

25 пациентов

Наблюдение с 2016г.: живы без рецидива 24 пациента; местный рецидив 1 пациент

КЛИНИЧЕСКИЙ ПРИМЕР

Пациент П.Г.Я., 1939 г.р.

2001г.: ПСА = 64 нг/мл, Глисон 7 (3+4),

Рак предстательной железы cT3вN0M0

В 2002г. двухсторонняя орхэктомия

В 2011г. ДЛТ (СОД = 60 Гр). Гормонотерапия антиандрогенами.

С 2013г. рост ПСА до 9,76 нг/мл

МРТ, остеосцинтиграфия: данных за мтс не получено.

Пункционная биопсия предстательной железы(20.01.14): 50% столбика левой доли мелкоацинарная аденокарцинома с признаками лечебного патоморфоза

Image: 5
Position: -17,35 cm
A
R
L
P

КЛИНИЧЕСКИЙ ПРИМЕР

SALVAGE/RESCUE BRACHYTHERAPY
СПАСИТЕЛЬНАЯ БРАХИТЕРАПИЯ

Case reports

Case report

Second salvage treatment for local recurrence of prostate cancer using high-dose-rate brachytherapy: a case report

Audrey Claren, MD[1], Mathieu Gautier, MSc[2], Julien Feuillade, MSc[2], Alexander Tuan Falk, MD, PhD[1],

Cureus

Open Access Case Report

DOI: 10.7759/cureus.2429

Re-salvage MRI-guided Focal High-dose-rate Brachytherapy for Locally Recurrent Prostate Cancer

Marieke J. Van Son [1], Max Peters [1], Marinus A. Moerland [1], Juus L. Noteboom [1], Wietse S. Eppinga [1], Raquel Davila Fajardo [1], Jan Lagendijk [2], Jochem R. Van der Voort van Zyp [1]

1. Department of Radiation Oncology, University Medical Center Utrecht 2. Department of Radiotherapy, University Medical Center Utrecht

✉ Corresponding author: Marieke J. Van Son, m.j.vanson-2@umcutrecht.nl

Disclosures can be found in Additional Information at the end of the article

Case Reports

Second salvage high-dose-rate brachytherapy for radiorecurrent prostate cancer

Metha Moenhout, MD[1], Marco van Vulpen, MD, PhD[1], Marinus Moerland, PhD[1], Max Peters, MD, PhD, MSc[1], Richard Meijer, MD, PhD[2], Maurice van den Bosch, MD, PhD[3], Paul Nguyen, MD[4], Steven Frank, MD[5], Jochem van der Voort van Zyp, MD, PhD[1]

[1]Department of Radiotherapy, University Medical Center Utrecht, Netherlands, [2]Department of Urology, University Medical Center Utrecht, Netherlands, [3]Department of Radiology, University Medical Center Utrecht, Netherlands, [4]Department of Radiation Oncology, Dana-Farber/Brigham and Women's Cancer Center, Boston, MA, USA, [5]Department of Radiotherapy, University of Texas MD Anderson Cancer Center, Houston, TX, USA

SALVAGE BRACHYTHERAPY
СПАСИТЕЛЬНАЯ БРАХИТЕРАПИЯ

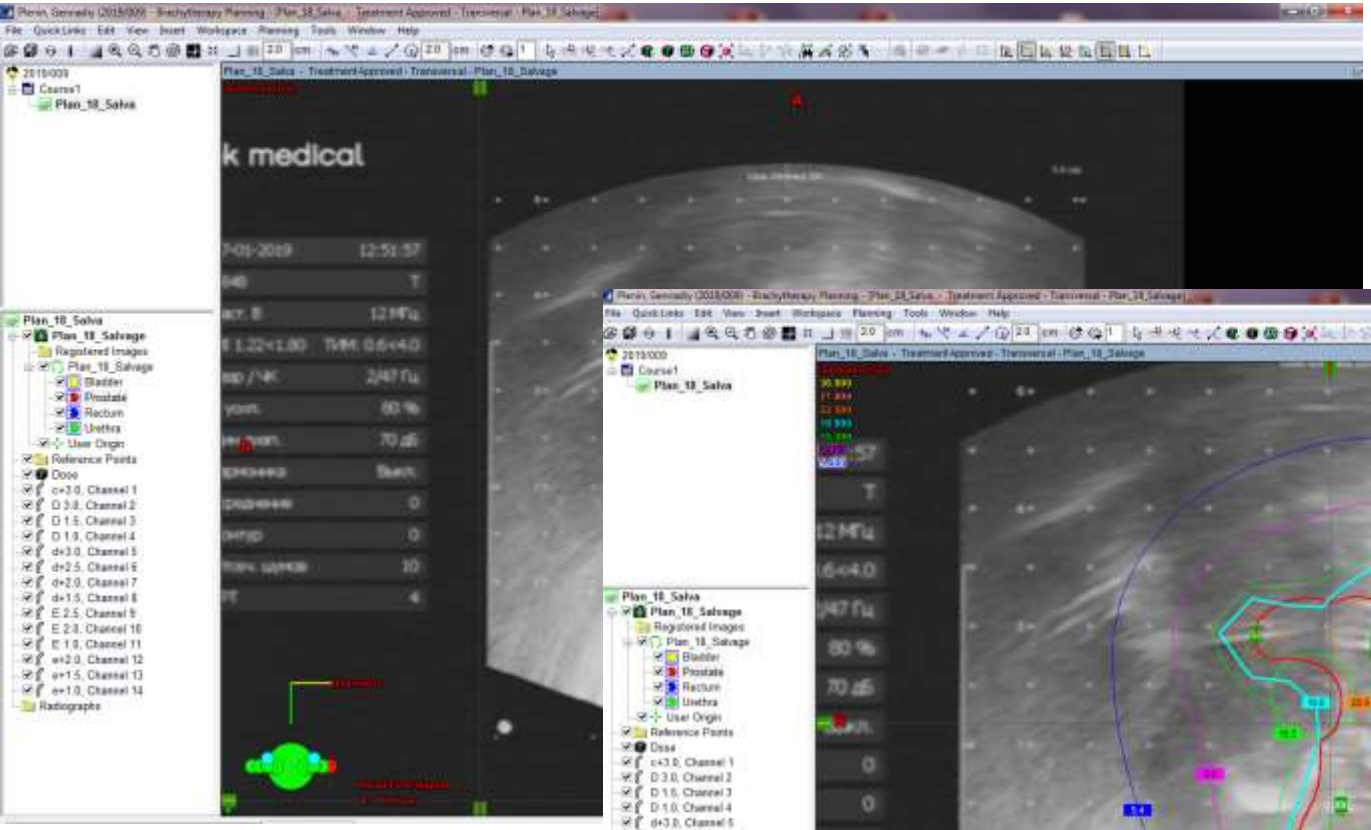

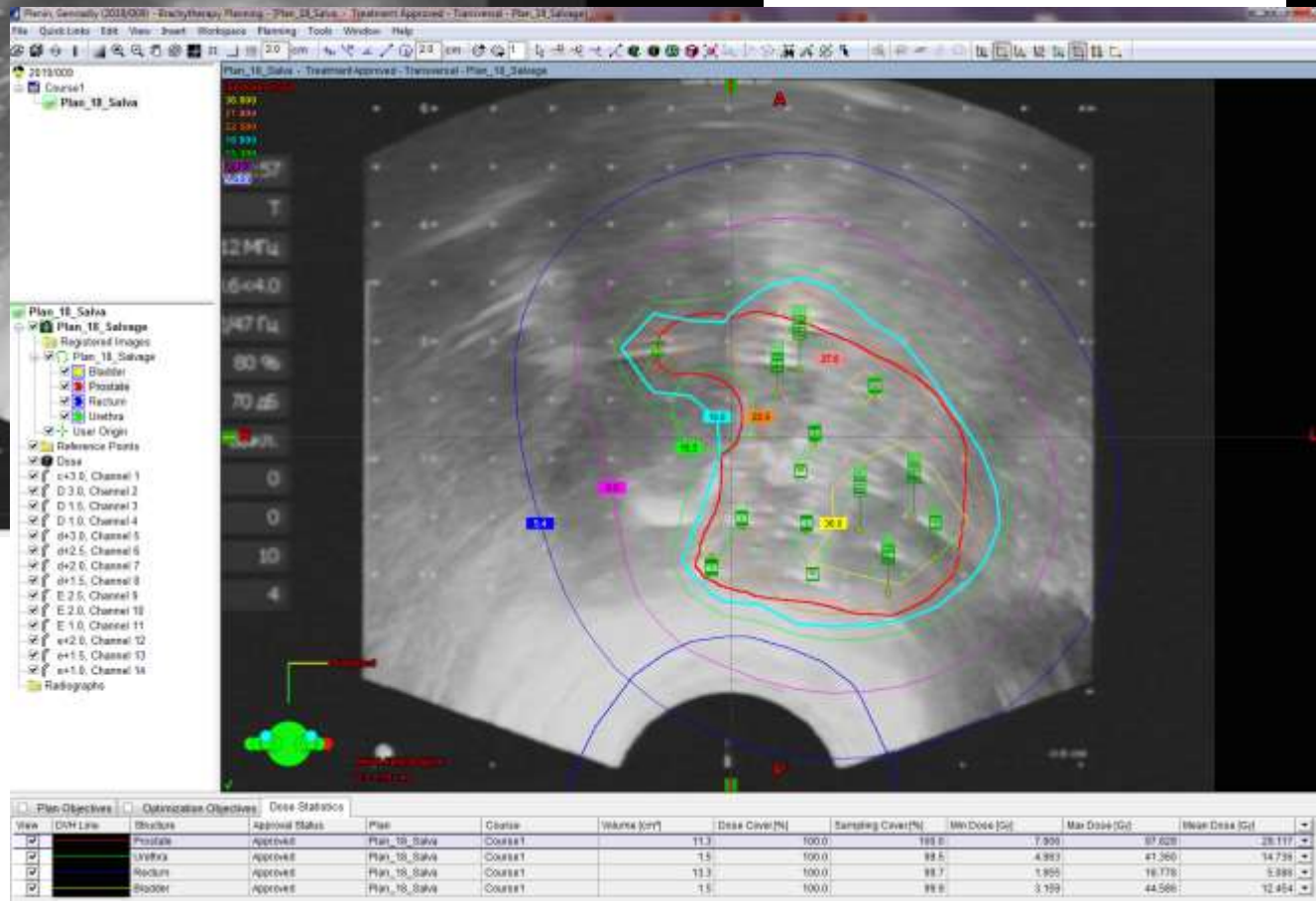

SALVAGE BRACHYTHERAPY
СПАСИТЕЛЬНАЯ БРАХИТЕРАПИЯ

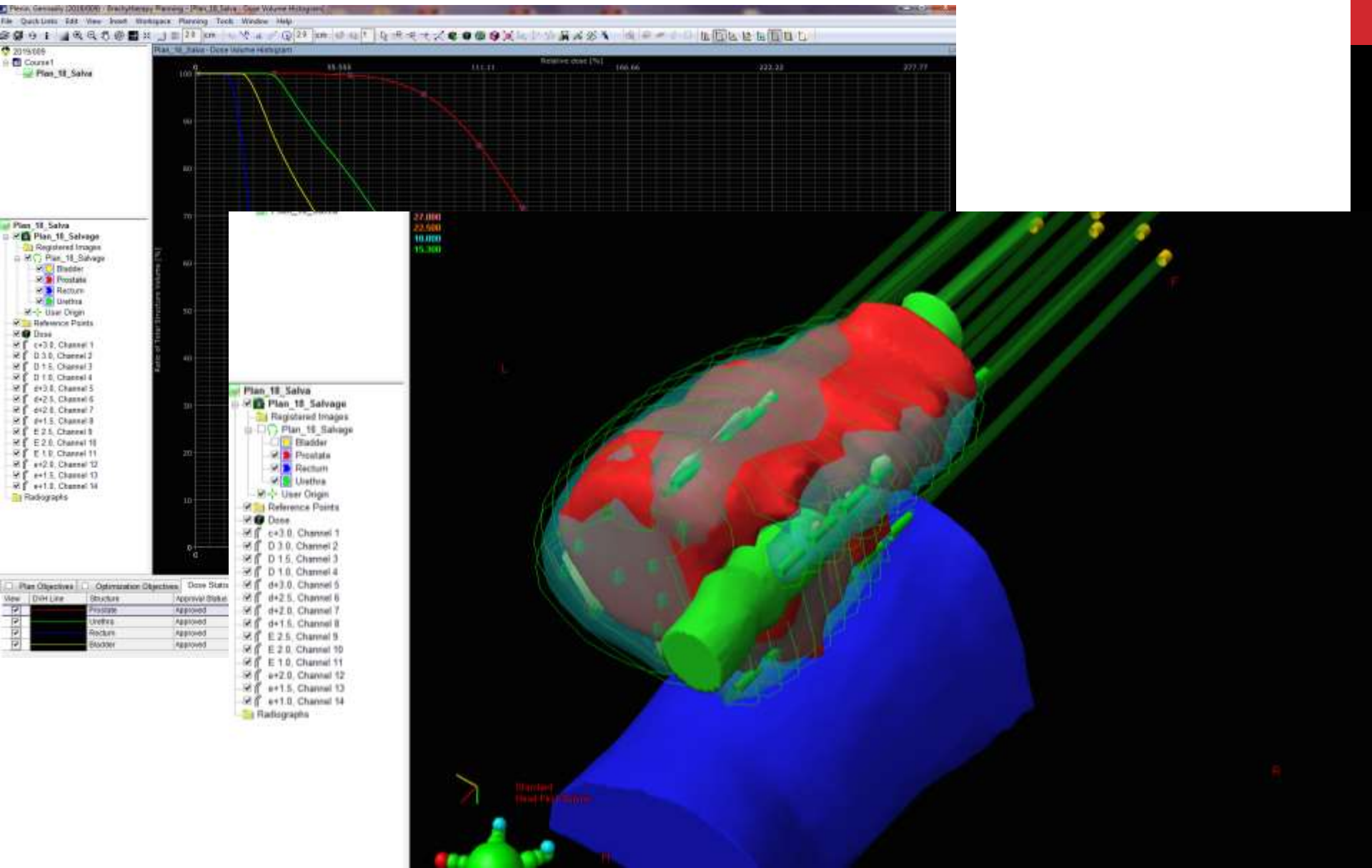

КЛИНИЧЕСКИЙ ПРИМЕР

Пациент П.Г.Я., 1939 г.р.

01.2019г.: ПСА = 4,6 нг/мл

17.01.2019г.: повторная спасительная брахитерапия Ir 192

Фокально подведено 18 Гр за 1 фракцию в область левой доли предстательной железы

Март 2019г.: ПСА 1,5 нг/мл

Дизурии нет, осложнений со стороны кишечника нет

СПАСИБО ЗА ВНИМАНИЕ!