Неоадъювантная химио-гормональная терапия перед радикальной простатэктомией у больных лимфогенно-диссеминированным раком предстательной железы

Собственный опыт

Устинова Т.В.

МНИОИ им. П.А. Герцена - филиал ФГБУ «НМИЦ радиологии»
Москва, 2019 г.

Актуальность проблемы

Заболеваемость и смертность РПЖ в Российской Федерации

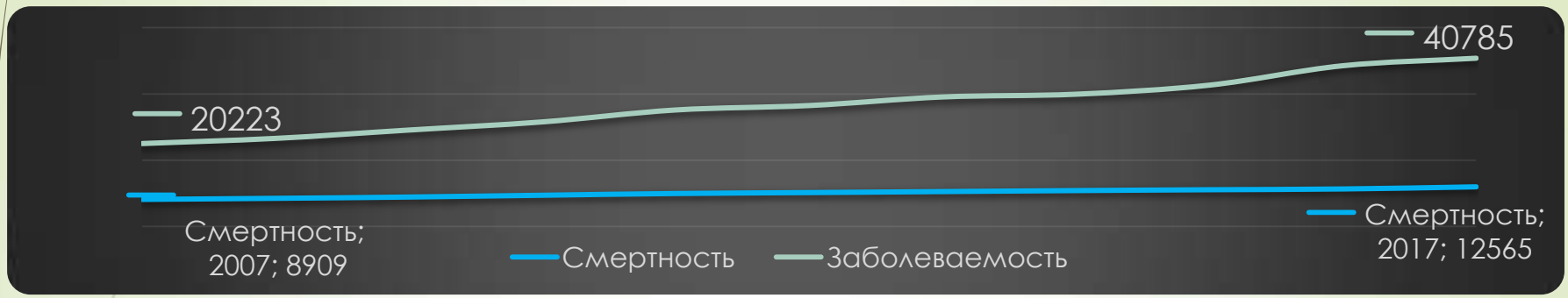

Распределение по стадиям РПЖ в

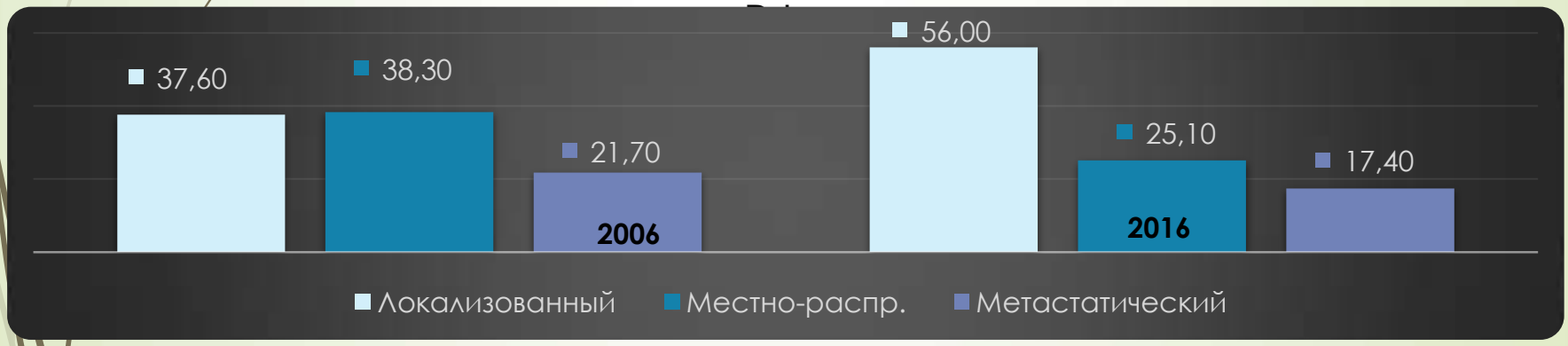

А.Д. Каприн, 2017

Тактика лечения больных РПЖ

Локализованный РПЖ

- Радикальная простатэктомия
- Лучевая терапия
- Брахитерапия
- Наблюдение

Местно-распространенный РПЖ

- Лучевая терапия
- Радикальная простатэктомия
- Гормонотерапия
- Химиотерапия

Метастатический РПЖ

- Гормонотерапия
- Химиотерапия

Дизайн исследования (НАХГТ)

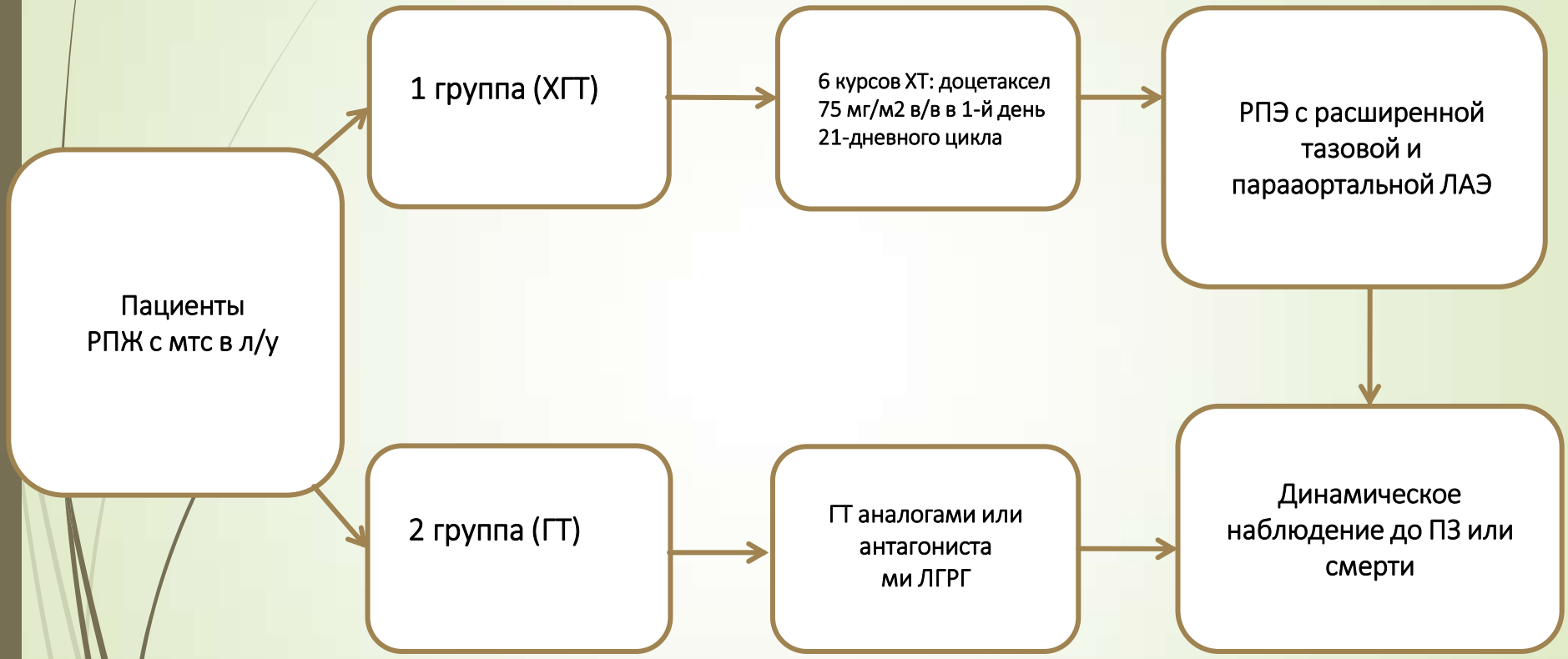

Собственный опыт (НАХГТ)

38 больных:

- Возраст – 61±6,4 год (43-72);
- РПЖ IV стадии T3b-4N1M0-1a (мтс в тазовых,забрюшинных л/у)
- Средний уровень ПСА 62 (35-333) нг/мл;
- Ацинарная аденокарцинома 8-10 баллов по Глисону;

-8 баллов - 20 (53%)

-9-10 баллов -18 (47%)

- Проведено 210 курсов НАХГТ;
- 35 пациентов завершили лечение;
- 32 пациентам выполнена радикальная простатэктомия (РПЭ) с расширенной тазовой и парааортальной лимфаденэктомией (ЛАЭ).

Собственный опыт (НАХГТ)

32 пациентам

РПЭ с расширенной тазовой и парааортальной ЛАЭ

Патоморфоз 1-2 степени: 26 (81%) пациентов

Патоморфоз 3-4 степени: 6 (19%) пациентов

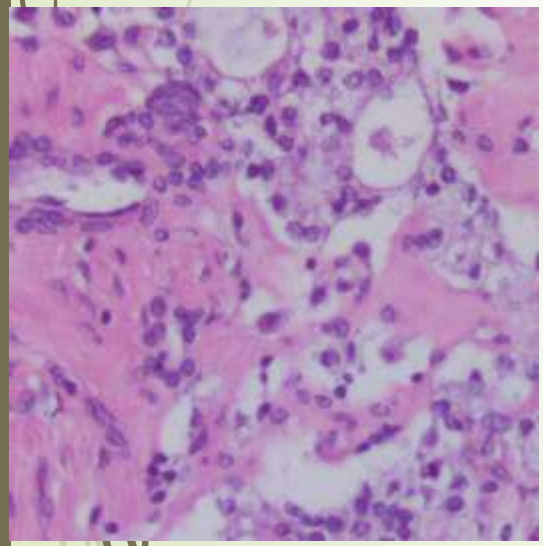

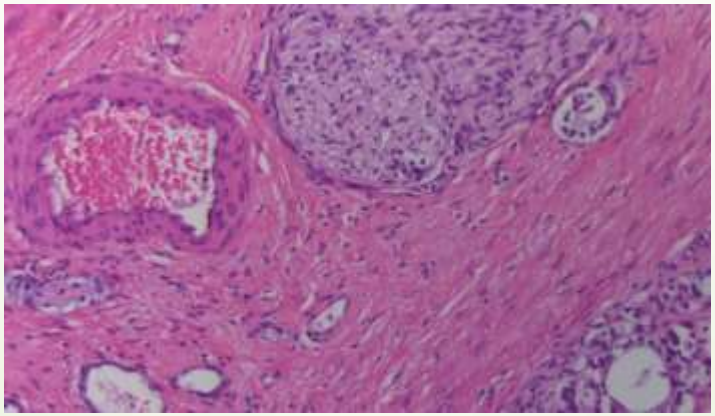

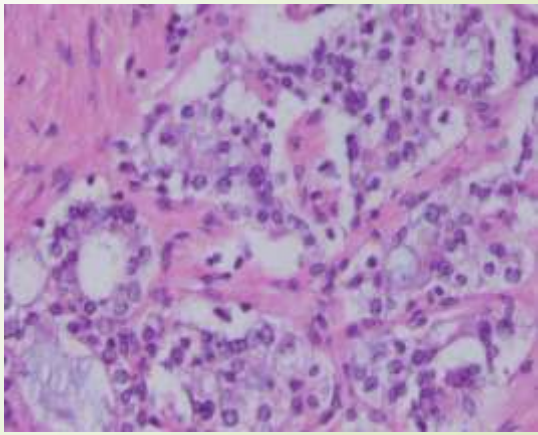

ПСА-безрецидивная выживаемость

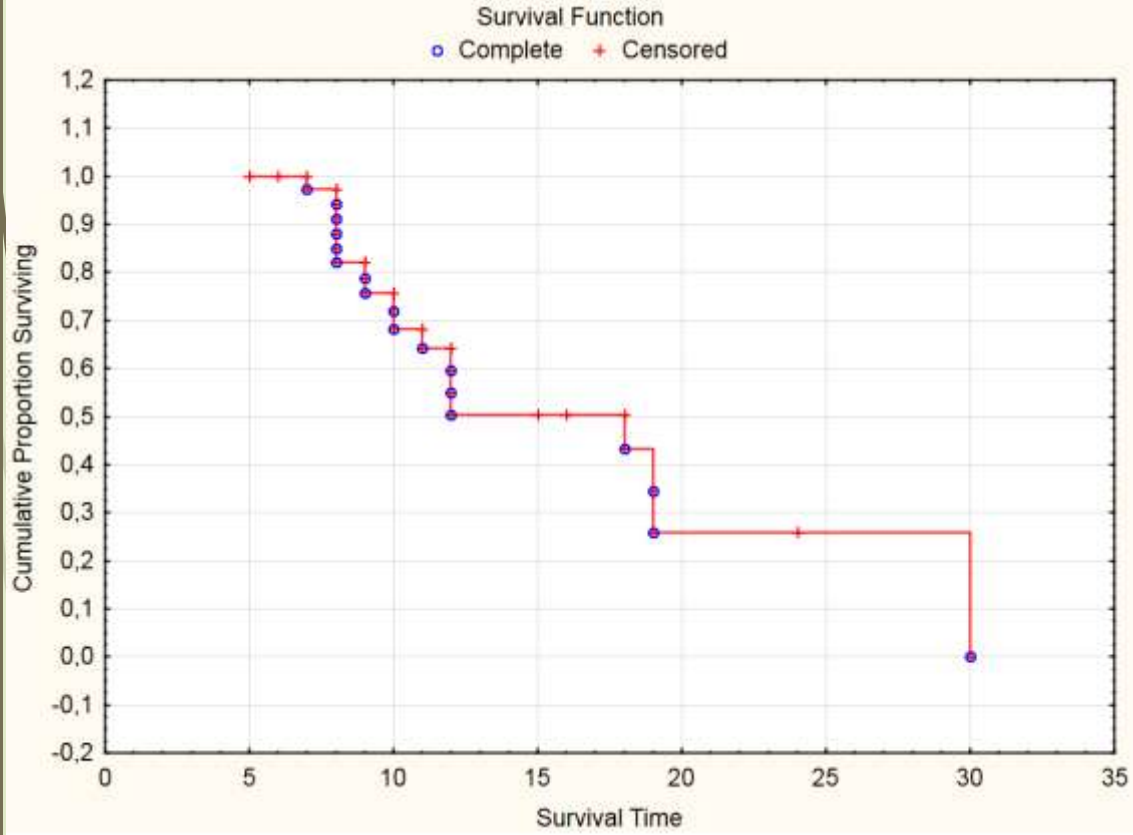

- Медиана периода наблюдения: 16 (5-31 мес.)
- Биохимический рецидив (ПСА>0,2 нг/мл): 18 (47%) больных – назначена ГТ
- Медиана ПСА-БРВ: 12 мес.
- 3 пациента живы без ГТ на протяжении>12 мес. после операции

Клинический случай

Больной З. 57 лет

Клинический диагноз: Рак предстательной железы IV стадии cT3bN1M1a (мтс в тазовых и парааортальных л/у)

Инициальный уровень ПСА: 262 нг/мл;

При гистологическом исследовании: ацинарная аденокарцинома 9 (5+4) баллов по Глисону, занимающая до 70-90% площади биоптатов

Клинический случай

По данным обследования:

- **КТ ОБП:** паракавальные и парааортальные л/у до 15-28 мм, единичные лимфоузлы в области правой почечной ножки 23х35 мм, на уровне общей правой подвздошной артерии справа 20х33 мм, парааортальные на уровне бифуркации аорты 31х17 мм
- **МРТ малого таза, ТРУЗИ:** объем ПЖ=47см3. Признаки распространения опухоли на семенные пузырьки. В правой подвздошной области и забрюшинном пространстве на уровне правой подвздошной артерии - многочисленные увеличенные л/у до 2,5х3,3х3,0 см;
- **ОСГ:** метастазов в костях нет
- **ТРУЗИ**: предстательная железа 48-32-47мм, объем 37,5см3. В переходных зонах определяются изоэхогенные узлы справа 13-14 мм, слева 15-14 мм. В периферической зоне справа определяется суспициозный участок 9х5 мм.

Клинический случай

- С августа по декабрь 2016 года проведено 6 курсов ХГТ: **доцетаксел 75 мг/м2** в/в в 1-й день 21-дневного цикла в комбинации преднизолоном на фоне ГТ с использованием **аналога ЛГРГ** каждые 28 дней
- **Реализовано 6 курсов ХТ в комбинации с ГТ**
- Лекарственное лечение пациент перенес без выраженных токсических реакций
- Отмечено **снижение ПСА до 0,890 нг/мл** через 3 мес. от начала терапии
- По данным инструментальных методов обследования, проведенных после лекарственного лечения, отмечена **картина положительной динамики** в виде уменьшения размеров и количества забрюшинных и подвздошных лимфоузлов;

Клинический случай

МРТ до ХГТ

МРТ после ХГТ

Клинический случай

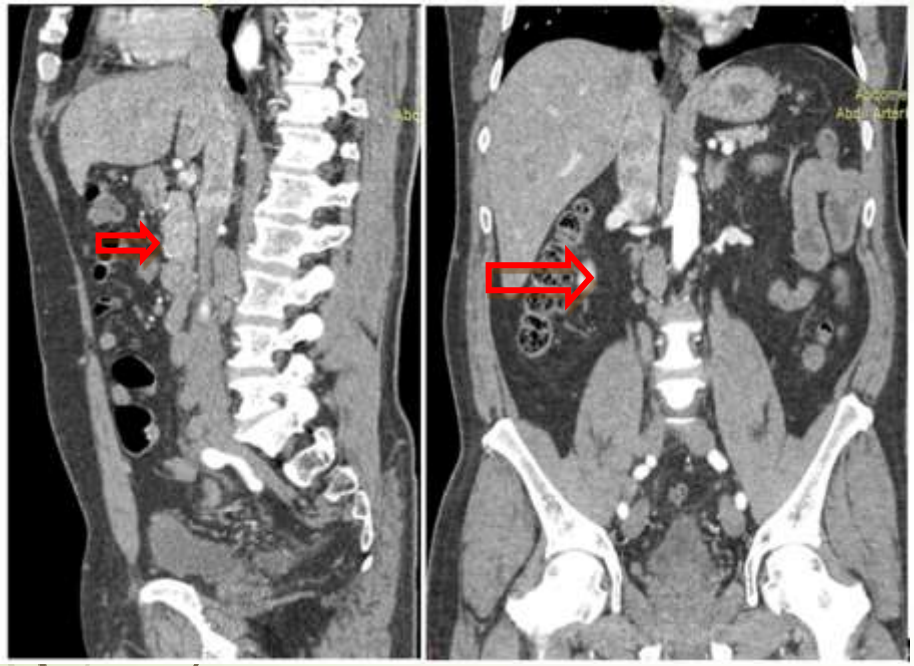

СКТ до ХГТ

СКТ после ХГТ

Клинический случай

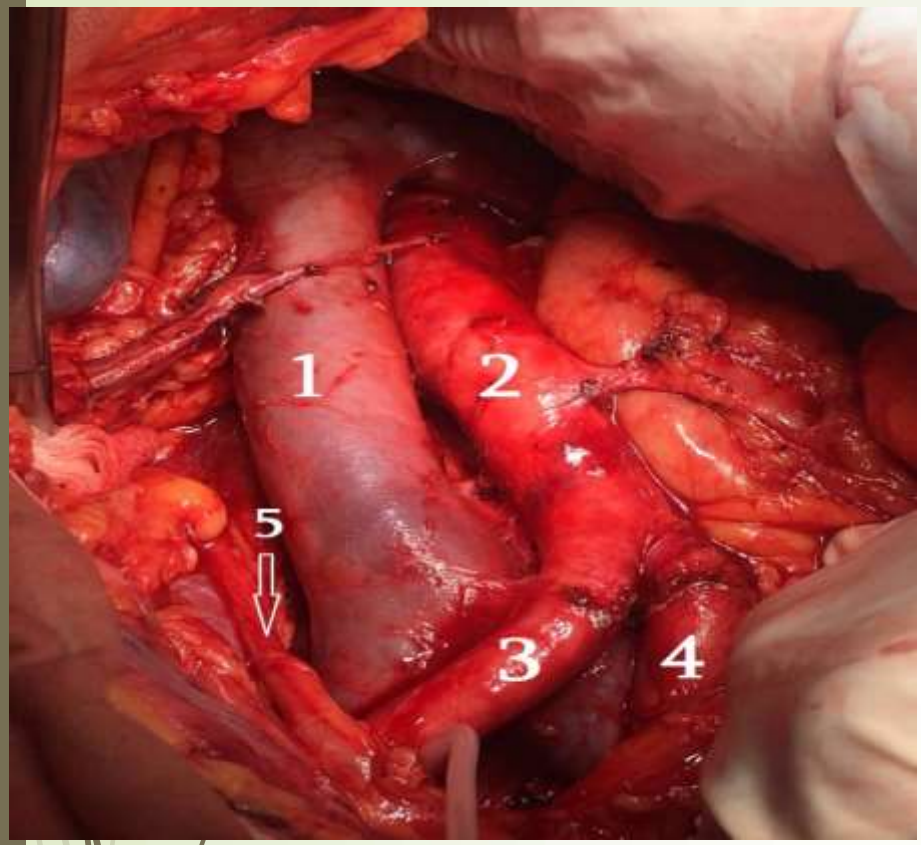

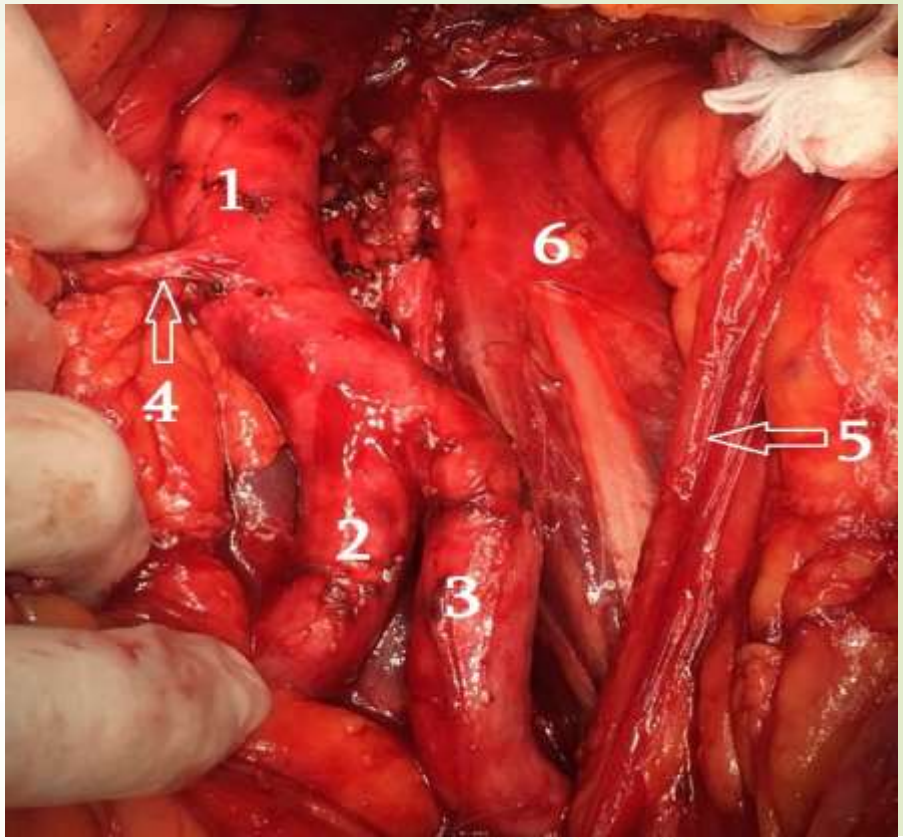

28.02.2017 года выполнена РПЭ с расширенной тазовой и забрюшинной лимфаденэктомией



Плановое морфологическое исследование

- Во всех зонах предстательной железы - ацинарная аденокарцинома с лечебным патоморфозом 2 степени, периневральным ростом, врастанием в капсулу железы, выходом в прилежащую жировую клетчатку по передней поверхности справа, врастанием в семенные пузырьки с обеих сторон;
- В хирургическом крае резекции опухолевого роста нет;
- В 21/58 исследованных л/у - метастазы ацинарной аденокарциномы с лечебным патоморфозом 2 степени с врастанием в капсулу узлов, экстракапсулярным распространением в части из них

Клинический случай

Результаты комбинированного лечения

Послеоперационный период протекал без осложнений.

Дренажи из забрюшинного пространства и малого таза удалены на 4 и 7 сутки.

Уретральный катетер удален 09.03.2017, восстановлено самостоятельное мочеиспускание.

Послеоперационная рана зажила первичным натяжением.

На момент последнего обращения в центр (02.2019) данных за рецидив и/или прогрессирование заболевания не выявлено.

ПСА через 1 мес. составил 0,008 нг/мл; через 2 мес. 0,003 нг/мл, на момент обращения (02.2019 г.) уровень ПСА 0,625 нг/мл. Пациент без лечения находился **24 мес.**

Спасибо за внимание!