МНИОИ им. П.А.Герцена

Московский Научно-Исследовательский Онкологический Институт им. П.А.Герцена

Варианты ортопедических вмешательств при метастатическом поражении длинных костей

Бухаров Артем Викторович

Частота метастатического поражения костей в зависимости от морфологии первичной опухоли

Морфология первичной опухоли	Частота метастатического поражения костей (%)
Рак молочной железы	73
Рак предстательной железы	68
Рак щитовидной железы	42
Рак легкого	36
Рак почки	35
Желудочно-кишечный тракт	5

Ratasvuori et al.,2014

Частота метастатического поражения костей с учетом локализации

Локализация метастазов	Частота поражения (%)
Позвоночный столб	59
Кости таза	49
Ребра	30
Бедренная кость	24
Кости черепа	20
Плечевая кость	13
Другие	3

American Joint Committee on Cancer. AJCC Cancer Staging Manual,2014

Лечение больных с метастазами в кости

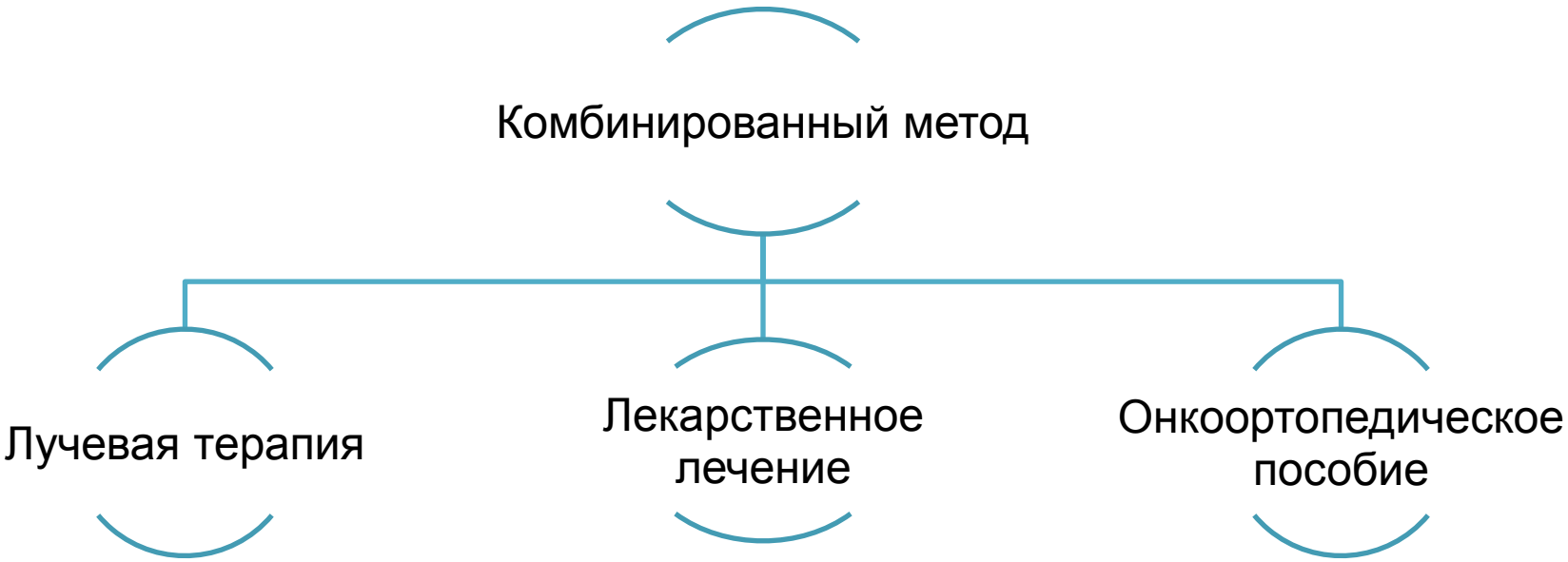

В отделении онкологической ортопедии МНИОИ им. П.А. Герцена доля оперативных вмешательств по поводу метастатического поражения костей составляет более 50%

Виды хирургических вмешательств при метастатическом поражении длинных костей

- Сегментарная резекция с эндопротезированием
- Интрамедуллярный остеосинтез
- Накостный остеосинтез
- Чрескожный остеосинтез

Сегментарная резекция с эндопротезированием

Показания

- Солитарный характер поражения
- Угроза и/или состоявшийся патологический прелом

Резекция проксимального отдела правой бедренной кости с эндопротезированием правого тазобедренного сустава.

Погружной (интрамедуллярный, накостный) остеосинтез

Показания

- Угроза и/или состоявшийся патологический прелом при множественном метастатическом поражении

Интрамедуллярный остеосинтез с остеопластикой

Внутрикостная резекция метастатического очага диафиза б/берцовой кости с остеопластикой и накостным остеосинтезом

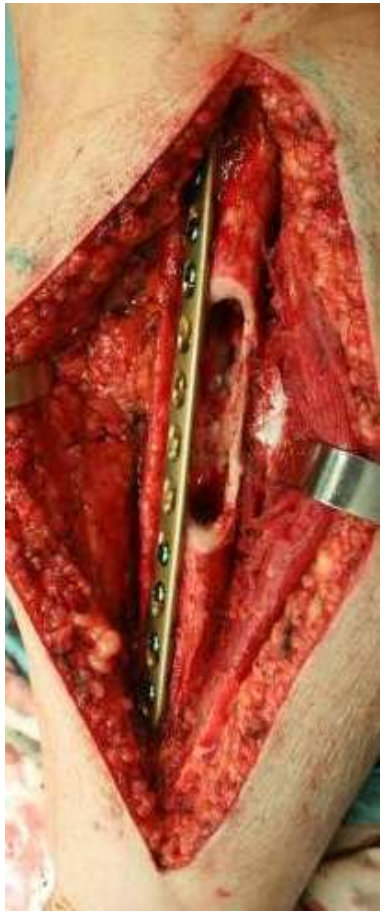

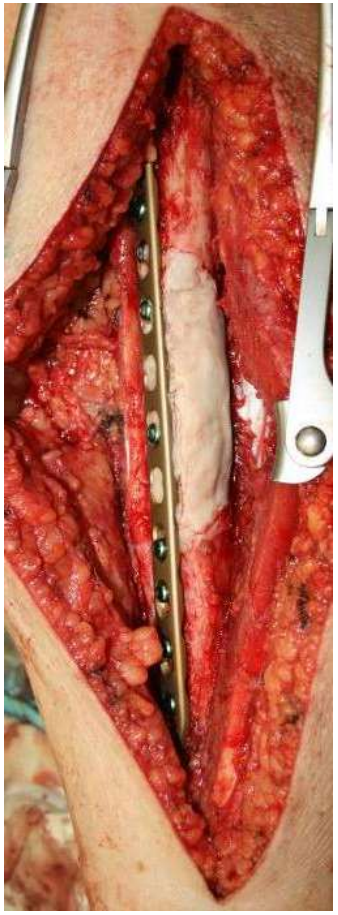

Чрескостный остеосинтез

Показания

- Как первый этап хирургического лечения (при технической невозможности других методов)
- у пациентов с ожидаемой консолидацией перелома на фоне проведения специальной терапии

Пациент К. 49 лет. Диагноз: рак левой почки pT2N0M0 IIст., состояние после хирургического лечения в 2015г., прогрессирование, метастатическое поражение костей, патологический перелом правой бедренной кости.

Резекция диафиза левой бедренной кости с эндопротезированием



Результаты хирургического лечения пациентов с метастазами в кости

	Эндопротезирование (n-145)	Погружной остеосинтез (n-58)
Среднее время операции	120 мин	110 мин
Медиана кровопотери	500 мл	350 мл
Активизация пациентов	2-3 сутки	2-3 сутки
п/оп койко день	7	7

Функциональные результаты

	Эндопротезирование		Погружной остеосинтез	
	1 мес.	6 мес.	1 мес.	6 мес.
MSTS	77%	82%	67%	54%
Watkins	70%	85%	57%	45%
Шкала Карновского	80	90	70	60

Осложнения

Эндопротезировние (n=14)

- Инфекционные – 8
- ✓ Консервативная терапия – 4
- ✓ Хирургическое лечение - 4
- Неинфекционные
- ✓ Вывих - 3
- ✓ Перипротезный перелом – 3 (через 5 и 7 лет после хирургического лечения)

Погружной остеосинтез (n=18)

- Инфекционные – 3
- Неинфекционные
- ✓ Нестабильность - 15 (на фоне прогрессирования опухоли в течении 6мес.)

Заключение

Эндопротезирование и погружной остеосинтез являются основными методами в хирургическом лечении пациентов с метастатическим поражением длинных костей. Однако, проведенный анализ свидетельствует в пользу эндопротезирования, т.к. этот метод позволяет наиболее адекватно провести стабилизацию, купировать болевой синдром и в целом улучшить качество жизни пациентов.

Благодарю за внимание