Использование высокодозной брахитерапии в схемах химиолучевого лечения больных раком слизистой дна полости рта

Клинический случай

БУЗ ВО Воронежский областной клинический онкологический диспансер

Воронежский государственный медицинский университет им. Н.Н. Бурденко МЗ РФ

И.П. Мошуров, Н.А. Знаткова, Н.В. Коротких, А.В.Цурикова,

М.В. Овечкина, М.С. Ольшанский, А.А. Подоскин

Актуальность

- Заболеваемость раком полости рта в 2018г составила 28,5 на 100 000 населения.
- Активно выявлено 2018г -18,7%.
- Местнораспространенный опухолевый процесс диагностируется у 63,1 % больных этой патологией.
- 5-летняя выживаемость составляет 51,9 %.
- Одногодичная летальность составляет 34,2 %.

Под ред. А.Д. Каприна, В.В. Старинского, Г.В. Петровой «Состояние онкологической помощи населению России в 2018 году». М.: МНИОИ им. П.А. Герцена филиал ФГБУ «НМИЦ радиологии»

Актуальность

Варианты лечения

- ✓ **Хирургическое**
- ✓ **Комбинированное**
- ✓ **Лучевое/химиолучевое лечение**

Улучшение возможностей лучевой терапии

- Лучевая терапия с модуляцией по интенсивности
- Химиолучевая терапия
- Радиосенсибилизаторы
- Сочетанное лучевое лечение

Преимущества использования брахитерапии

- Суперконформная лучевая терапия
- Гипофракционирование
- Ускоренный курс

Актуальность

Развитие внутритканевой гамма-терапии в нашей стране 60-80-е гг. XX века, был связан :

- появлением ряда искусственных радионуклидов с широким диапазоном энергии гамма-излучения и новыми возможностями радиационной защиты, позволяющих создавать оптимальные дозы излучения в очаге опухоли, достаточные для ее разрушения, без усиления лучевых реакций окружающих нормальных тканей
- совершенствованием методик, основанных на введении источников излучения в предварительно внедренные в ткани интрастаты (afterloading)
- сочетанная лучевая терапия позволила обеспечить лучшие функциональные и косметические исходы при лечении больных с опухолями орофарингеальной области

Павлов А.С., Втюрин Б.М., Замятин О.А. и др. Методика внутритканевой лучевой терапии опухолей радиоактивными препаратами 60Co и 252Cf способом последовательного ручного введения интрастатов и источников излучения.// Методические рекомендации, Обнинск, 1982.

Замятин О. А. Лучевая терапия больных раком слизистой полости рта и губы: Дис ... д-ра мед. наук. —1989.

Матякин Г.Г. Радиохирургическое лечение рака языка и дна полости рта. Дис ... д-ра мед. наук. —1989.

Втюрин Б.М. Внутритканевая лучевая терапия больных с опухолями органов головы и шеи.// Опухоли головы и шеи. Сб. научных трудов выпуск VIII, М., 1987, С.58-65.

Бойко, А.В. Эволюция идеологии лучевой терапии на основе ее коренного технического перевооружения / А.В.Бойко // Медицинская радиология и радиационная безопасность. - 2006. - Т. 51, № 1. - С. 46-53.

Актуальность

ELSEVIER

Contents lists available at ScienceDirect

Radiotherapy and Oncology

journal homepage: www.thegreenjournal.com

2009г

GEC-ESTRO recommendations

GEC-ESTRO recommendations for brachytherapy for head and neck squamous cell carcinomas

Jean-Jacques Mazeron [a,*], Jean-Michel Ardiet [b], Christine Haie-Méder [c], György Kovács [d], Peter Levendag [e], Didier Peiffert [f], Alfredo Polo [g], Angels Rovirosa [h], Vratislav Strnad [i]

Плоскоклеточная карцинома полости рта является классическим показанием к брахитерапии.

Высокий уровень локального контроля опухоли может быть достигнут с помощью брахитерапии путем правильного отбора пациентов, тщательной имплантации эндостатов и планирования лечения на основе трехмерных изображений.

Актуальность

Radiotherapy and Oncology 122 (2017) 248–254

Contents lists available at ScienceDirect

Radiotherapy and Oncology

journal homepage: www.thegreenjournal.com

2017г

GEC-ESTRO/ACROP recommendations

Метаанализ 6 исследований

1 рандомизированное

5 контролируемых

607 пациентов (LDR = 442, HDR = 160)

не выявило статистически значимых различий между LDR и HDR с точки зрения местного рецидива, общей смертности и осложнений 3/4 степени

Liu Z, Huang S, Zhang D. High dose rate versus low dose rate brachytherapy fo oral cancer– a meta-analysis of clinical trials. PLoS ONE 2013;8:e65423.

Актуальность

Radiotherapy and Oncology 122 (2017) 248–254

Contents lists available at ScienceDirect

Radiotherapy and Oncology

journal homepage: www.thegreenjournal.com

2017г

GEC-ESTRO/ACROP recommendations

GEC-ESTRO ACROP recommendations for head & neck brachytherapy in squamous cell carcinomas: 1st update – Improvement by cross sectional imaging based treatment planning and stepping source technology

György Kovács [a,*,1], Rafael Martinez-Monge [b,1], Ashwini Budrukkar [c,1], Jose Luis Guinot [d,1], Bengt Johansson [e,1], Vratislav Strnad [f,1], Janusz Skowronek [g,h,1], Angeles Rovirosa [i,1], Frank-André Siebert [j,1], on behalf of the GEC-ESTRO Head & Neck Working Group

Конформная лучевая терапия 46-50 Гр с последующей HDR - брахитерапией 15-30 Гр в качестве буста является наиболее выгодной.

При использовании сочетанного лучевого лечения повышается локальный контроль.

Актуальность

Printed by Anastasiya Curkova on 4/26/2019 12:11:52 PM. For personal use only. Not approved for distribution. Copyright © 2019 National Comprehensive Cancer Network, Inc., All Rights Reserved.

National Comprehensive Cancer Network® NCCN

NCCN Guidelines Version 1.2019
Cancer of the Oral Cavity

NCCN Guidelines Index
Table of Contents
Discussion

Buccal mucosa, floor of mouth, anterior tongue, alveolar ridge, retromolar trigone, hard palate

CLINICAL STAGING

T3,N0;
T1-3, N1-3;
T4a, N0-3

Su

or

Cli

HDR-брахитерапия

- Комбинация конформной дистанционной лучевой терапии 40-50 Гр с HDR-буст 21 Гр по 3 Гр/за фракцию.

high-risk level lymph node(s)):
- Fractionation:
  - 66 Gy (2.2 Gy/fraction) to 70 Gy (2.0 Gy/fraction); daily Monday–Friday in 6–7 weeks[2]
  - 66–70 Gy (2.0 Gy/fraction; 6 fractions/wk accelerated)
  - Concomitant boost accelerated RT: 72 Gy/6 weeks (1.8 Gy/fraction, large field; 1.5 Gy boost as second daily fraction during last 12 treatment days)
  - Hyperfractionation: 81.6 Gy/7 weeks (1.2 Gy/fraction, twice daily)
- Low to intermediate risk: Sites of suspected subclinical spread
  - 44–50 Gy (2.0 Gy/fraction) to 54–63 Gy (1.6–1.8 Gy/fraction)[2]

- Brachytherapy
  - Interstitial brachytherapy is considered for selected cases.[4,5]
    - LDR brachytherapy (0.4–0.5 Gy per hour):
      - Consider LDR boost 20–35 Gy if combined with 50 Gy EBRT or 60–70 Gy over several days if using LDR as sole therapy.
    - HDR brachytherapy:
      - Consider HDR boost 21 Gy at 3 Gy/fraction if combined with 40–50 Gy EBRT or 45–60 Gy at 3–6 Gy/fraction if using HDR as sole therapy.

For unresectable disease, see ADV-1.

Either IMRT or 3-D conformal RT is recommended.

Клинический случай
рак слизистой дна полости рта St III T3N1M0

Пациент С. 1965 г.р.

- **Диагноз: Рак слизистой дна полости рта StIII T3N1M0**

- **ПГИ № xxxx: высокодифференцированный плоскоклеточный рак.**

- **СКТ верхней и нижней челюсти, шеи от 10.12.16 Заключение: Рак дна полости рта (с учетом данных гистологического заключения). Единичные увеличенные поднижнечелюстные лимфоузлы.**

- **УЗИ шеи от 03.12.2016 слева конгломерат эхо +/- овальной формы, размером 2,3х1,4см. (mts в лимфоузлы). Мелкие рассеянные л/узлы до 6мм с обеих сторон.**

- **Трепан-биопсия №XXX от 10.12.15 (л/у шеи): клетки плоскоклеточного рака.**

- **Дополнительные методы исследования не выявили отдаленного метастазирования.**

Клинический случай
рак слизистой дна полости рта St III T3N1M0

План лечения

Химиолучевое лечение

- **3 курса внутриартериальной химиотерапии по схеме PF (цисплатин 150мг, длительная в/в инфузия 5-фторурацила 4000 мг) с интервалом 21 день.**
- **Конформная дистанционная лучевая терапия на область первичной опухоли (слизистая дна полости рта) и пути регионарного метастазирования, в соответствии с международными рекомендациями.**

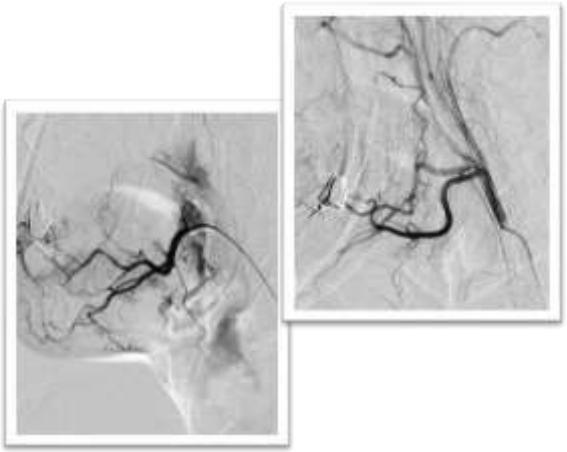

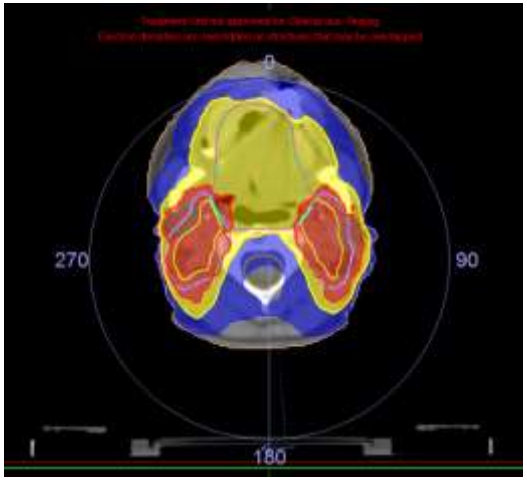

Оценка результатов лечения

- **Хирургическое ?**
- **Продолжение ХЛЛ?**
- **HDR брахитерапия ?**

Клинический случай
рак слизистой дна полости рта St III T3N1M0

ДЛТ (объемно модулированная лучевая терапия (VMAT) на область первичной опухоли (слизистая дна полости рта) и пути регионарного метастазирования РОД 2Гр, СОД 50 Гр с использованием интегрированного буста на конгломерат увеличенных лимфоузлов РОД 2,25 Гр, СОД 60 Гр

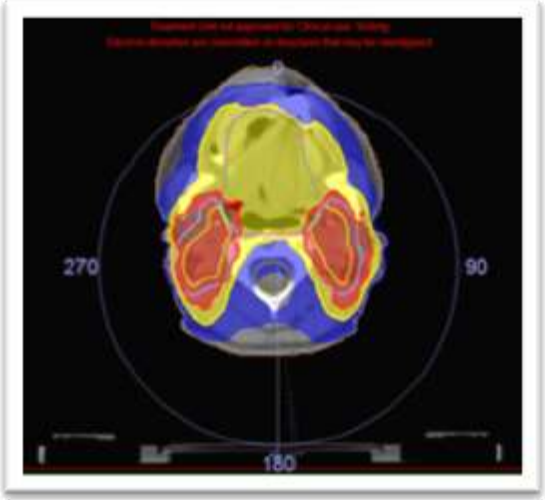

Перенес лечение удовлетворительно, без явлений гематологической токсичности, с явлениями лучевого эпителиита II степени (RTOG/EORG, 1995)

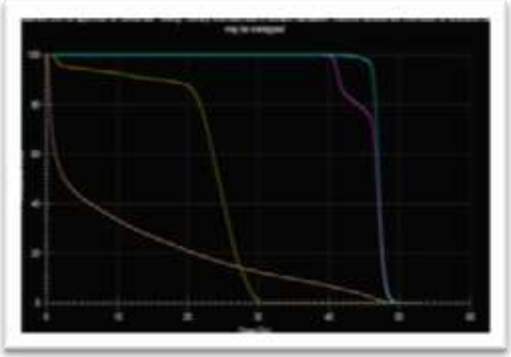

Клинический случай
рак слизистой дна полости рта St III T3N1M0

Отмечен регресс опухоли более 70%

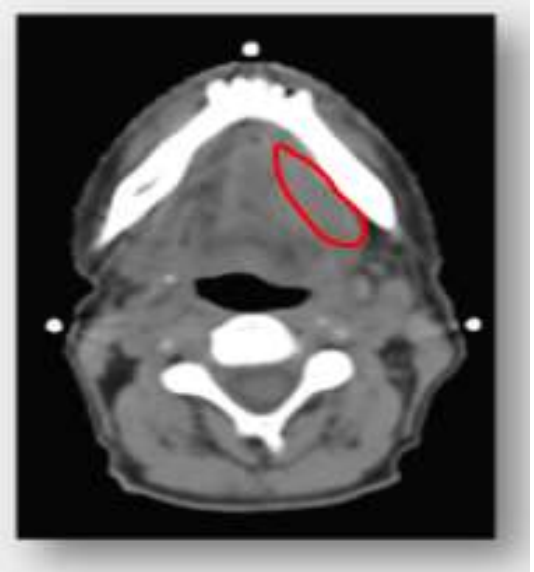

КТ до лечения

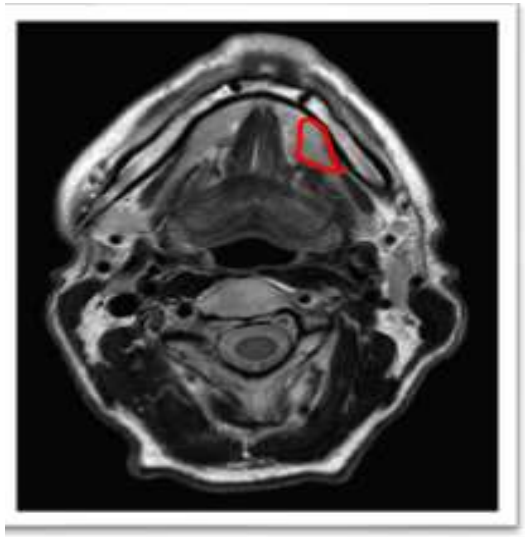

МРТ после ДЛТ+2 курсов ВАХТ

HDR-брахитерапия на остаточную опухоль слизистой дна полости рта

Клинический случай
рак слизистой дна полости рта St III T3N1M0

Методика установки эндостатов

Особое внимание уделяется установки аппликаторов в опухоли, согласно правилам Парижской системы (расстояние между аппликаторами 1,0 – 1,5 см, должны располагаться параллельно и равноудаленно)

GEC-ESTRO ACROP recommendations for head & neck brachytherapy in squamous cell carcinomas: 1st update – Improvement by cross sectionalimaging based treatment planning and stepping source technology

Клинический случай
рак слизистой дна полости рта St III T3N1M0

- **HDR-брахитерапия**

Реконструкция аппликаторов - важный шаг в планировании брахитерапии.

✓ Аппликаторы должны быть хорошо видимы на 3D-изображениях (КТ).

✓ Толщина среза КТ 0,2-0,3 см для точной реконструкции каждого отдельного аппликатора.

✓ Нумерация аппликаторов в системе планирования лечения должны надежно воспроизводить нумерацию в имплантированных аппликаторах.

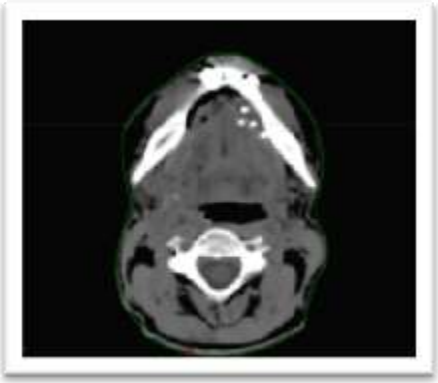

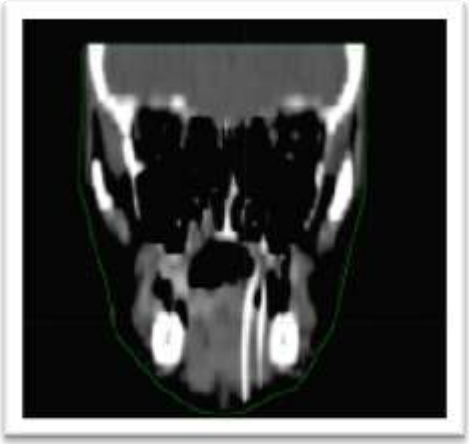

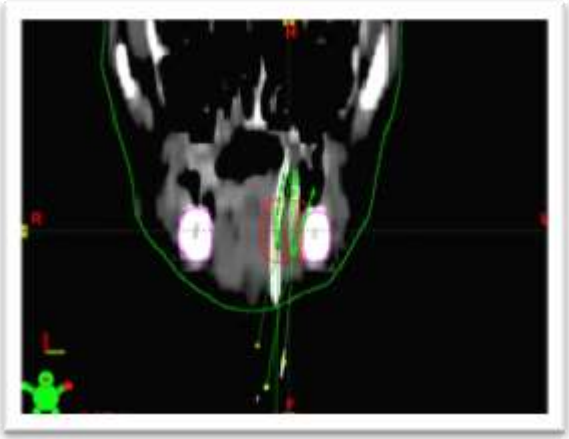

Клинический случай
рак слизистой дна полости рта St III T3N1M0

- **HDR-брахитерапия**

Планирование и расчет дозы основывался на 3D-изображениях (КТ). Параметры, используемые для расчета дозы: отношение α / β = 10 Гр для опухоли и 3 Гр для поздних осложнений в окружающих тканях. Предписанной дозой являлась минимальная доза, полученная CTV (D90≥ 100, V100>90%). Неоднородности доз были минимизированы, следуя общим правилам парижской системы, с дополнительной оптимизацией геометрическим и графическим методами.

В результате V150% (объем опухоли, покрытый дозой 150% от предписанной) составлял не более 35%.
Стандарты лучевых нагрузок на критические органы при HDR-брахитерапии отсутствуют. Однако разумно сохранить дозы на нижнюю челюсть, нервы, сосуды как можно ниже, при условии, что покрытие CTV является адекватным (D90 составляет не менее 90% от предписанной дозы).



Клинический случай
рак слизистой дна полости рта St III T3N1M0

- **HDR-брахитерапия**

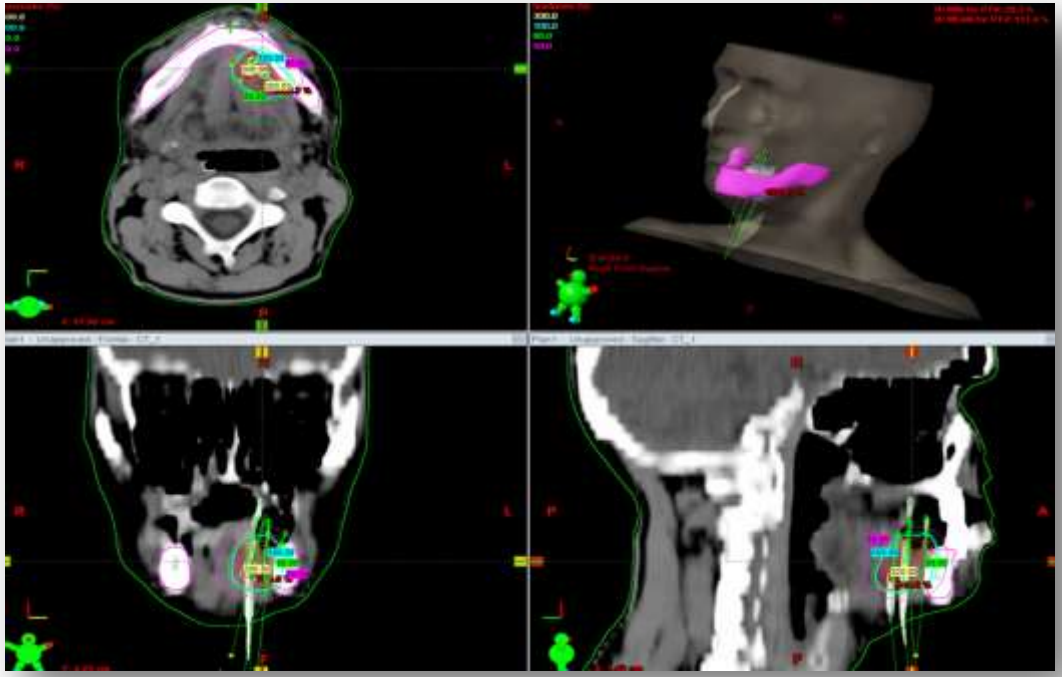

РОД 3Гр/за фракцию, 2 раза в день, с интервалом 6 часов
СОД 21Гр,
7 фракций

Конформная лучевая терапия (VMAT)
СОД слизистую полости рта **50 Гр**

HDR –брахитерапия СОД 21 Гр **82 иГр**

Клинический случай
рак слизистой дна полости рта St III T3N1M0

- **HDR-брахитерапия**

У пациента зафиксирован лучевой эпителиит II степени (RTOG/EORG, 1995).

Купирован стандартной пртивовоспалительной терапией.

Сеанс брахитерапии

Клинический случай
рак слизистой дна полости рта St III T3N1M0

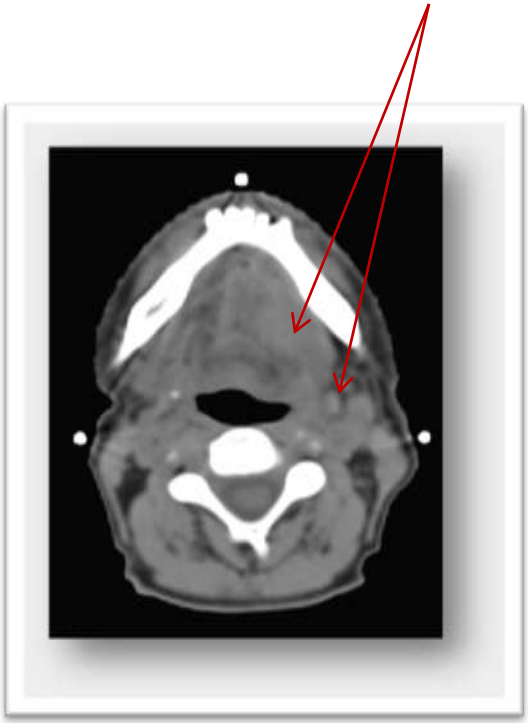

КТ до лечения

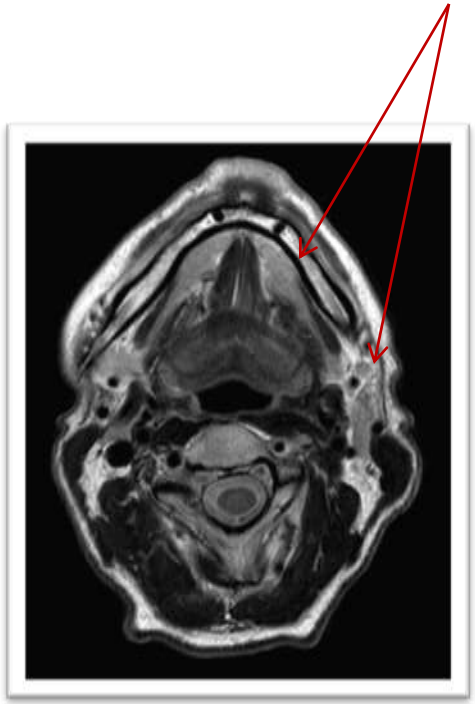

МРТ после ДЛТ и
2 курсов ВАХТ

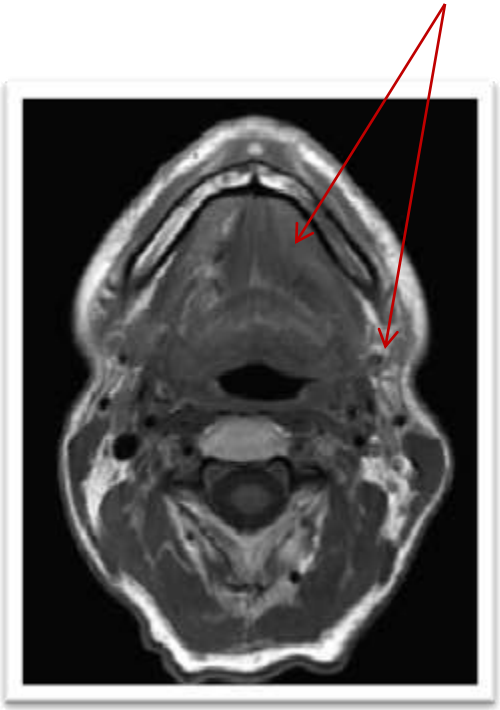

МРТ через 6 мес
после лечения

Клинический случай
рак слизистой дна полости рта St III T3N1M0

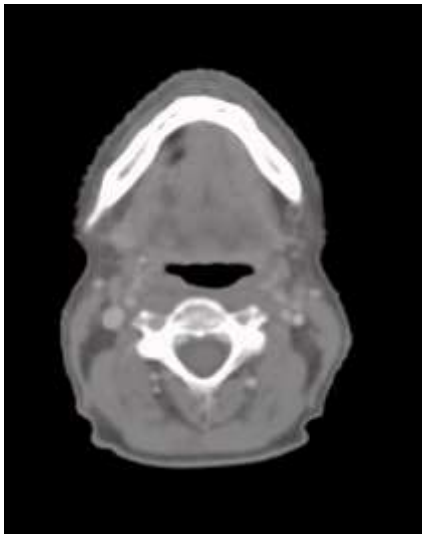

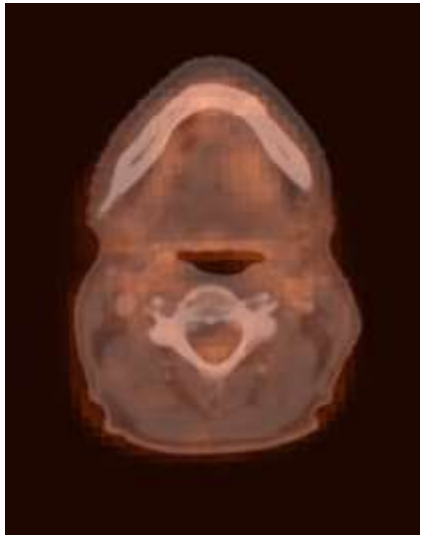

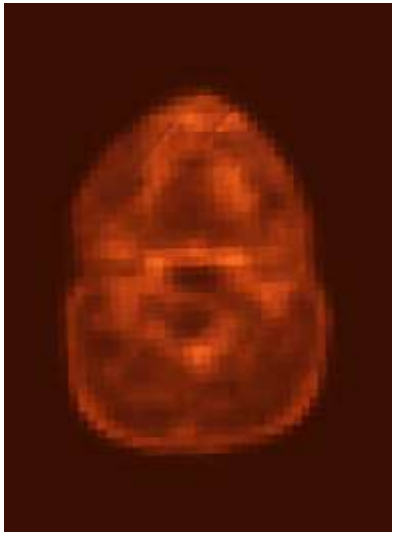

Заключение. Патологического накопления РФП, характерного для опухолевого процесса не выявлено.
Данных за патологические образования в полости носа и полости рта не выявлено.
Анатомические пространства шеи дифференцированы.
Лимфатическик узлы области и шеи не увеличены.

ПЭТ/КТ через 12 мес после лечения

Клинический случай
рак слизистой дна полости рта St III T3N1M0

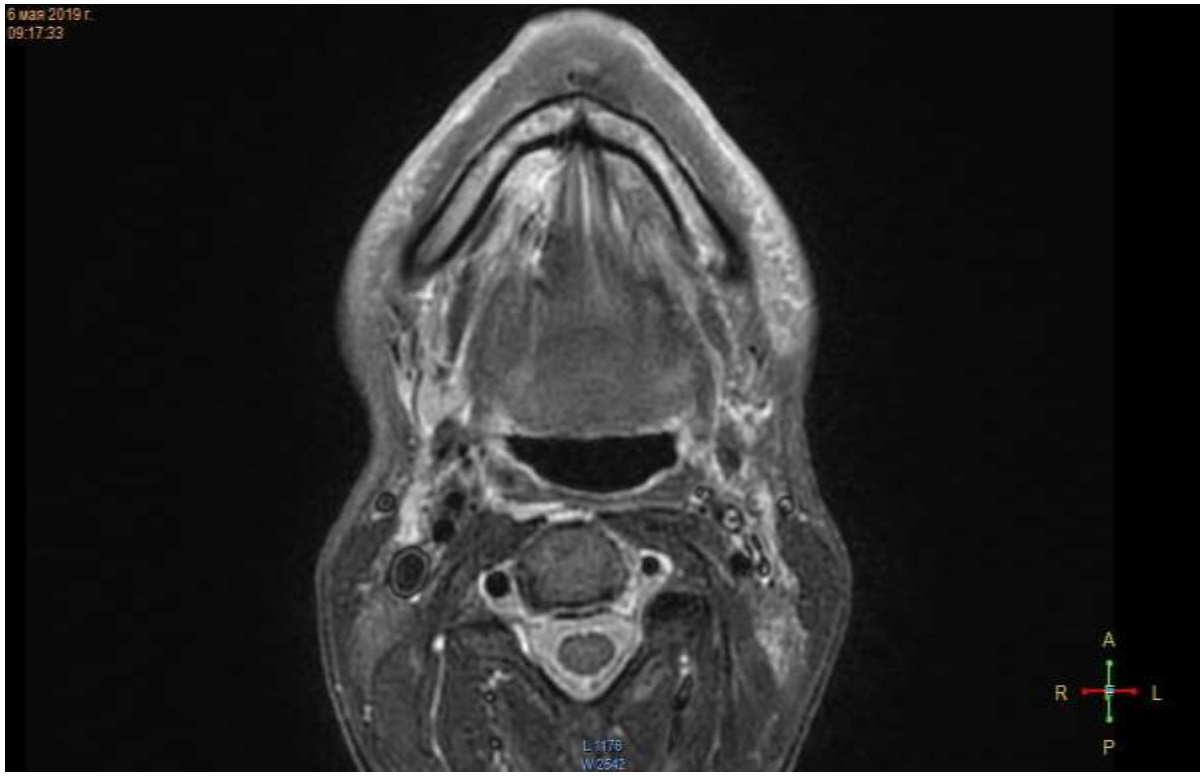

МРТ через 24 мес после лечения (06.05.2019г)

Клинический случай
рак слизистой дна полости рта St III T3N1M0

ЗАКЛЮЧЕНИЕ

- Высокодозная брахитерапия играет успешную роль в мультидисциплинарном органосохраняющем лечении плоскоклеточного рака слизистой полости рта.

- Высокодозная брахитерапия эффективна в качестве «буста» в дополнении к ДЛТ в качестве метода местной эскалации дозы.

- В технически осуществимых случаях брахитерапия является выбором в органосохраняющем лечении опухолей слизистой полости рта.

Спасибо за внимание!