ГОСУДАРСТВЕННОЕ БЮДЖЕТНОЕ УЧРЕЖДЕНИЕ ЗДРАВООХРАНЕНИЯ РЕСПУБЛИКИ АДЫГЕЯ «АДЫГЕЙСКИЙ РЕСПУБЛИКАНСКИЙ КЛИНИЧЕСКИЙ ОНКОЛОГИЧЕСКИЙ ДИСПАНСЕР ИМЕНИ М.Х. АШХАМАФА» (ГБУЗ РА АРКОД ИМЕНИ М.Х. АШХАМАФА)

Случай реконструктивно-восстановительной пластики правой м/железы после радикальной мастэктомии по Маддену

Эпидемиология

- Рак молочной железы– наиболее частое злокачественное заболевание у женщин в РФ.
- В 2015 году зарегистрировано 66366 новых случаев, что составляет 20,8% от всей опухолевой патологии у женщин.
- Средний возраст заболевших составил 61,2 года.
- Ежегодный стандартизованный показатель прироста заболеваемости составил 1,8% за последние 10 лет.
- В последние годы увеличивается количество пациентов, у которых заболевание диагностировано в I-II стадиях. Так в 2015 году этот показатель составил 69,5%, тогда как 10 лет назад равнялся 61,8%.
- Летальность в течение первого года после установки диагноза снижается в течение десяти лет с 10,9% в 2005 году до 6,6 в 2015.
- Доля женщин, состоящих на учете 5 и более лет, составляет 59,8%.
- В структуре смертности женского населения РМЖ также находится на первом месте, составляя 17,0%

Пациентка Л., 1975 г. р.

Дата поступления в х/о: 04.05.2016.

Диагноз при поступлении: ЗНО правой молочной железы, в/н квадрант $cT_2N_0M_0$ st IIa. Кл. гр. 2.

УЗИ м/желез от 25.03.16г.: Очаговое образование правой м/железы d 3,5см.

Маммография от 15.04.16г.: Мультицентрический c-r правой м/железы?

Выполнена ПТАБ. ПГИ №58920-21 от 21.04.16г.: Инфильтрирующая карцинома.

ИГХ от 25.04.16г.: РЭ 70%; РП 20%; Ki67 35%; HER2 отрицательный Люминальный В (HER2 отрицательный)

Данные проведенного лечения: операция №457 от 06.05.16 под ЭТН – Радикальная мастэктомия по Маддену справа. Дренирование по Редону. Швы сняты, заживление первичное.

ПГИ №14526-37 от 12.05.16г.: Инфильтративно-протоковый c-r. G II 3,5см в d. В подмышечной клетчатке мтс нет.

Заключительный диагноз: ЗНО правой молочной железы, в/н квадрант $pT_2N_0M_0$ st IIa. Состояние после оперативного лечения от 06.05.2016.

В радиологическом отделении АРКОД проведен послеоперационный курс ДГТ. В химиотерапевтическом отделении АРКОД проведено 6 курсов ПХТ по схеме «CMF»

Дата поступления в х/о: 23.01.2017.

Диагноз при поступлении: ЗНО правой молочной железы, в/н квадрант GII $pT_2N_0M_0$ st IIa. Кл. гр. 2. С/п комбинированного лечения в 2016г.

Пациентка поступила в ХО АРКОД для выполнения I этапа реконструктивно-восстановительной пластики в объеме установки тканевого экспандера в м/ткани грудной клетки справа.

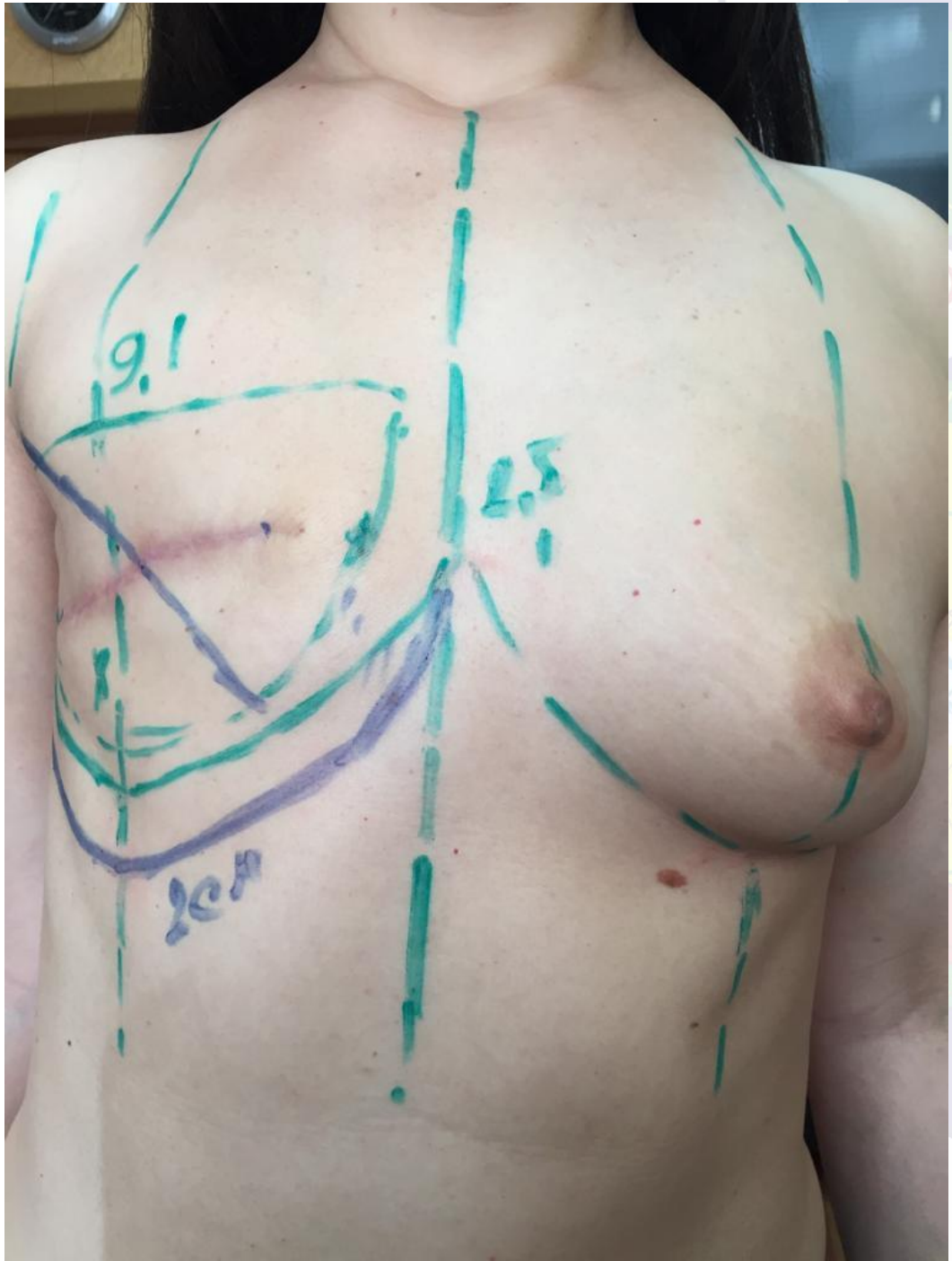
9.1
2.5
2см

9,1
2см

Данные проведенного лечения:

Операция №59 от 25.01.17 под ЭТН:

Установка тканевого экспандера в м/ткани гр/клетки справа. Дренирование по Редону.

Формирование кармана

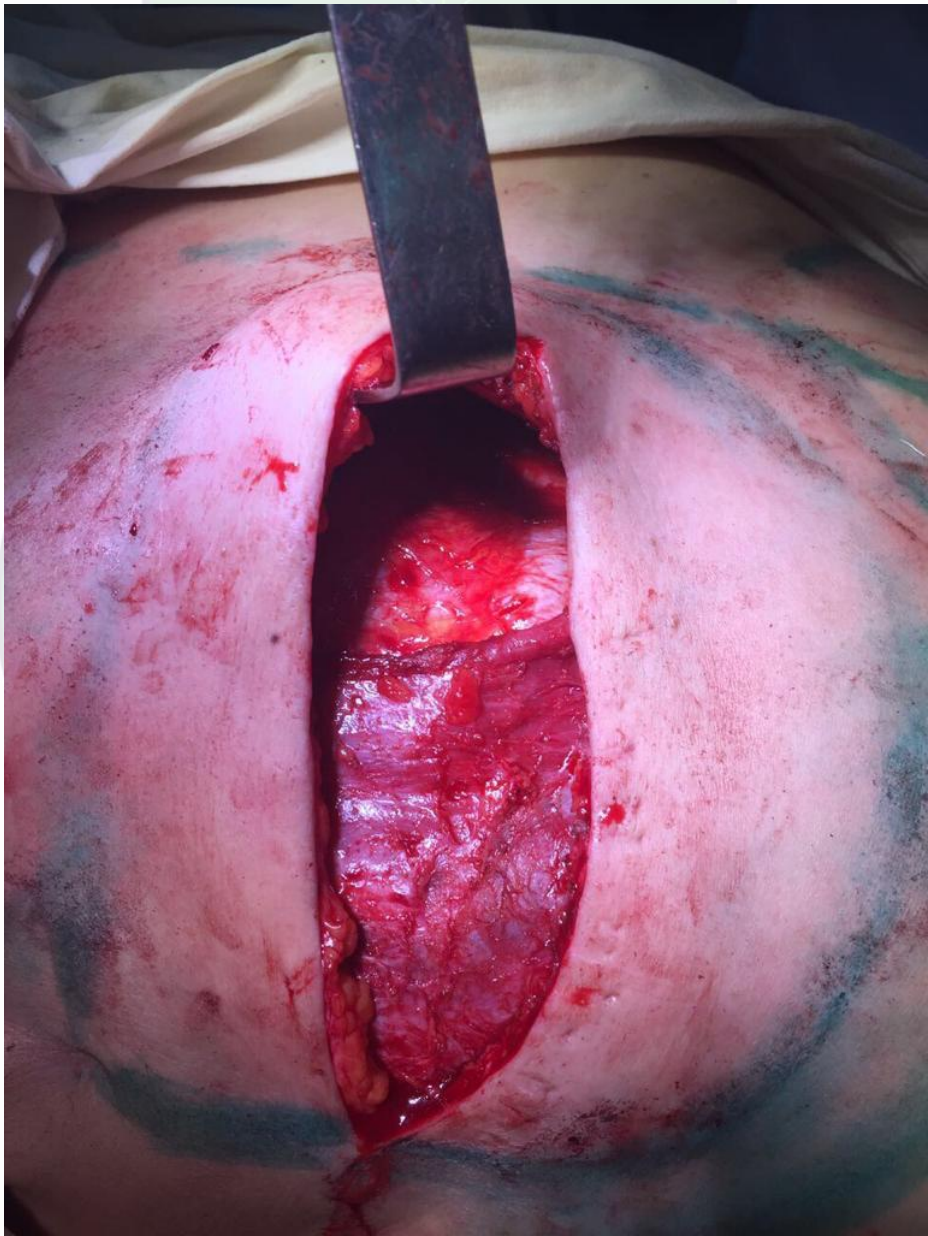

Установка тканевого экспандера в сформированный карман

Заключительный диагноз: ЗНО правой молочной железы, в/н квадрант GII $pT_2N_0M_0$ st IIa. С/п комбинированного лечения в 2016г. С/п установки тканевого экспандера в м/ткани гр/клетки справа от 25.01.17.

Этапы заполнения тканевого экспандера

5 дней после операции

Этапы заполнения тканевого экспандера

5 дней после операции

Этапы заполнения тканевого экспандера

5 дней после операции

Этапы заполнения тканевого экспандера

60 дней после операции

Этапы заполнения тканевого экспандера

60 дней после операции

Этапы заполнения тканевого экспандера

90 дней после операции

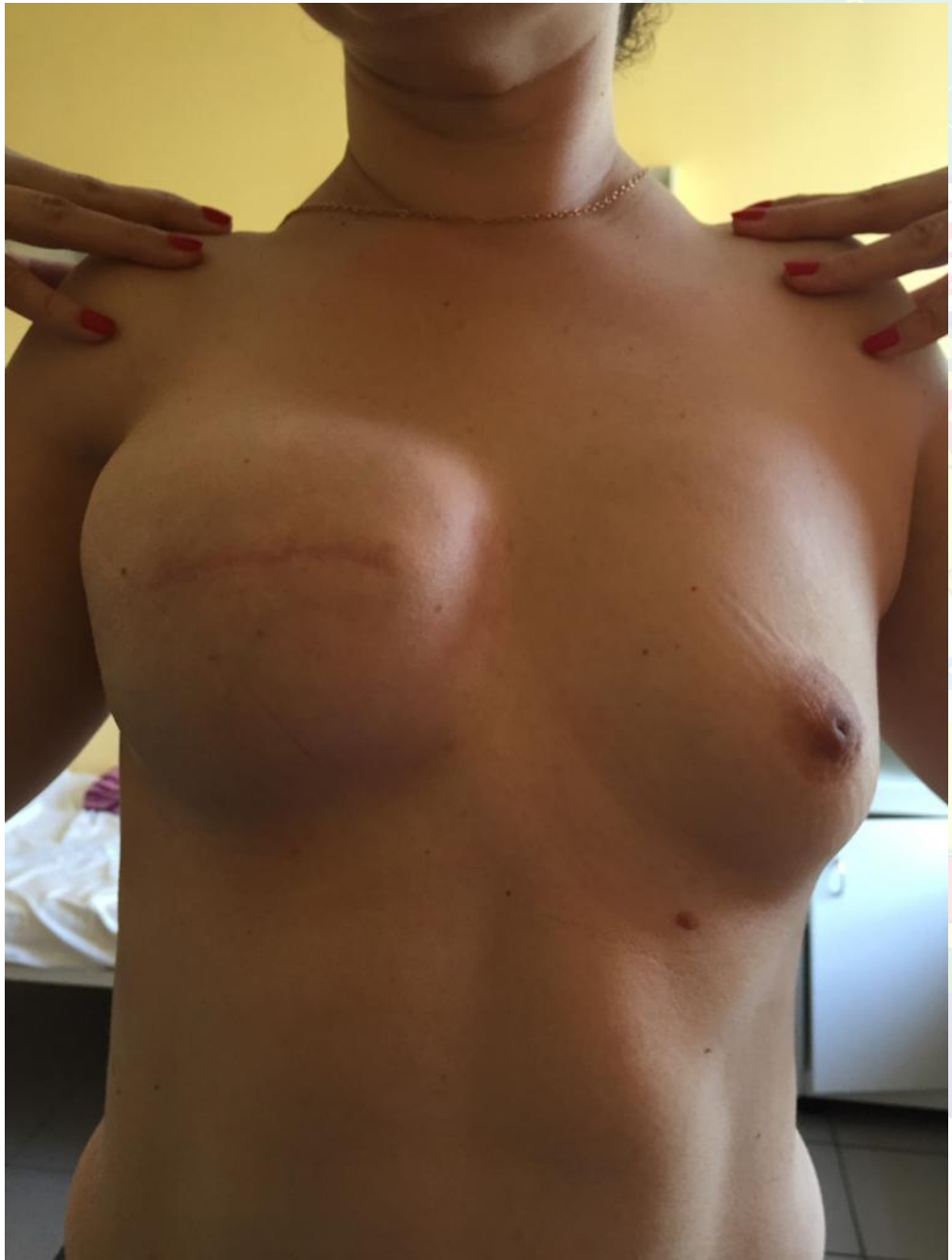

Этапы заполнения тканевого экспандера

90 дней после операции

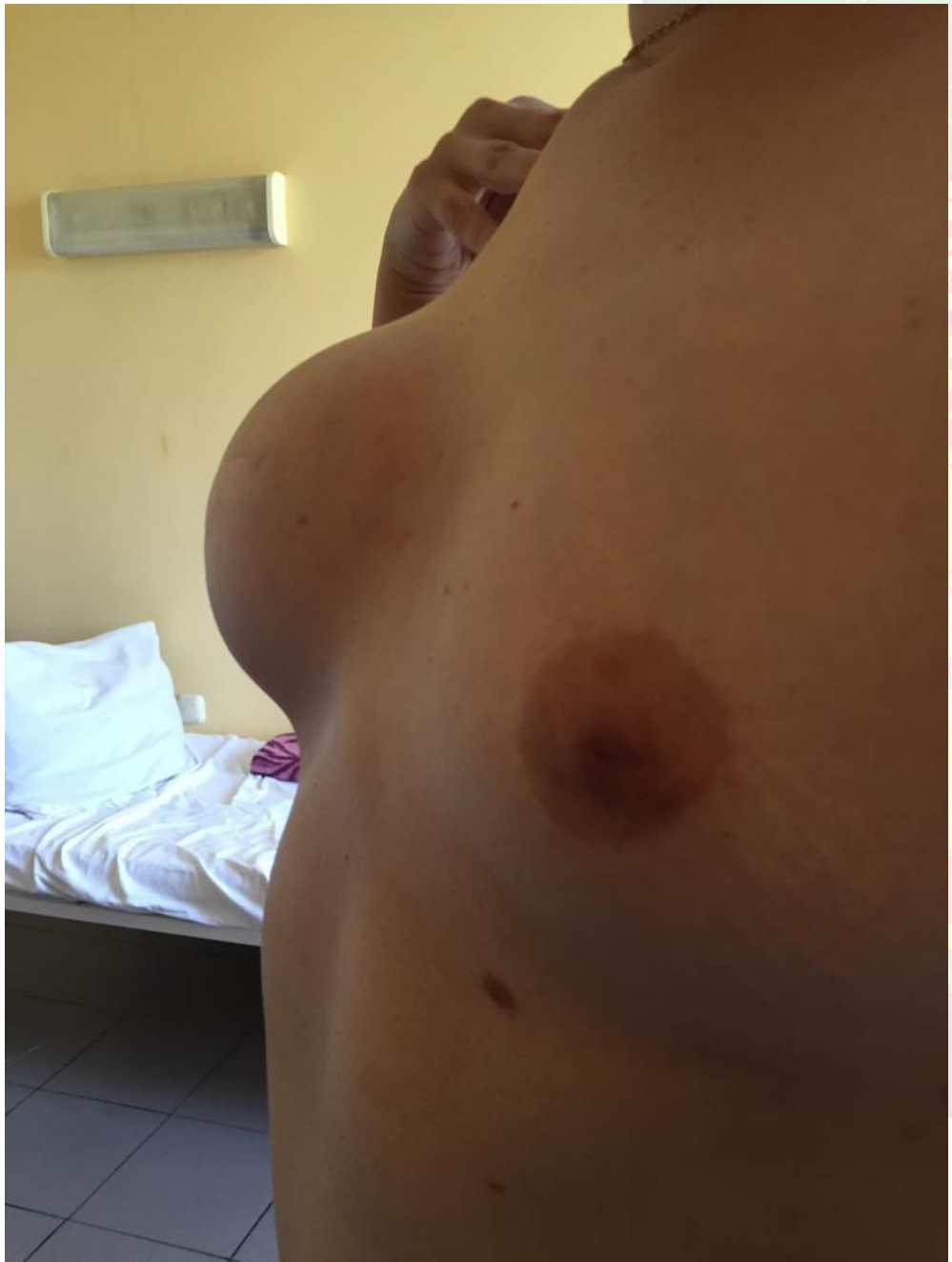

Этапы заполнения тканевого экспандера

90 дней после операции

18.09.17г. пациентка Л. поступила в ХО АРКОД на II этап реконструктивно-восстановительной пластики.

19.09.17 в ХО АРКОД произведена замена тканевого экспандера на постоянный имплант.

Замена тканевого экспандера на постоянный имплантат ALLEGRAN 410LX с формированием ретромаммарной складки путем подшивания глубоких слоев кожи к периосту подлежащего ребра

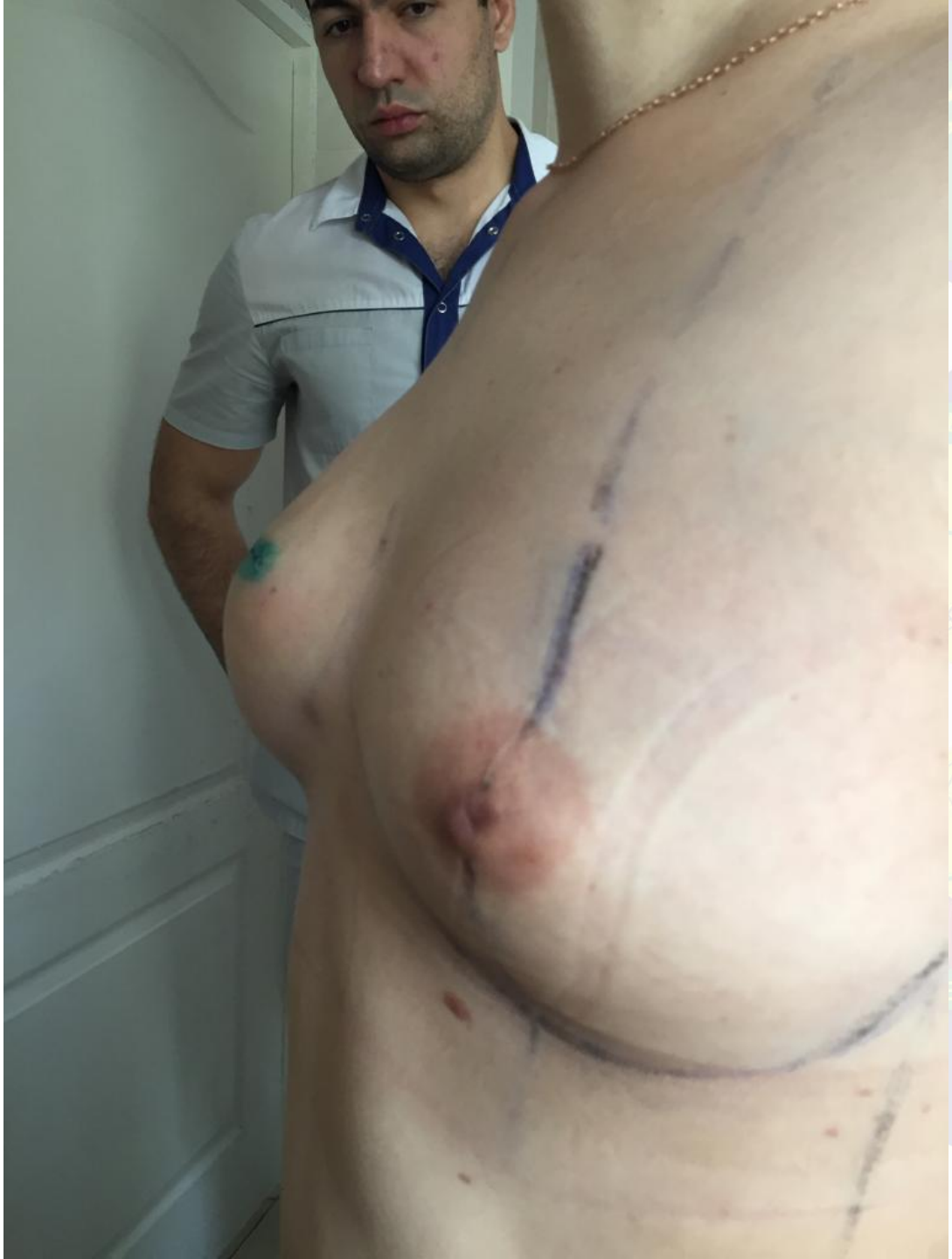

Пациентка Л., 1975 г. р.

Дата поступления в х/о: 15.01.2018.

Диагноз при поступлении: ЗНО правой молочной железы, в/наружный квадрант G II $pT_2N_0M_0$ st IIa. Кл. гр. 2. С/п комбинированного лечения в 2016г. С/п реконструктивно-восстановительной пластики правой м/железы кл.гр.3.

Пациентка поступила в ХО АРКОД на выполнение симметризирующей операции в объеме аугментационной маммопластики слева.

Проведенное лечение: операция №49 от 19.01.18г. Аугментационная маммопластика субмаммарным доступом анатомическим имплантом ALLERGAN 255. Дренирование по Редону.

Динамика объективных данных после лечения: Послеоперационный период протекал гладко, без осложнений. Заживление первичное. Рана ушита внутрикожным швом. Дренаж по Редону удален.

Окончательный результат через 3 месяца после операции

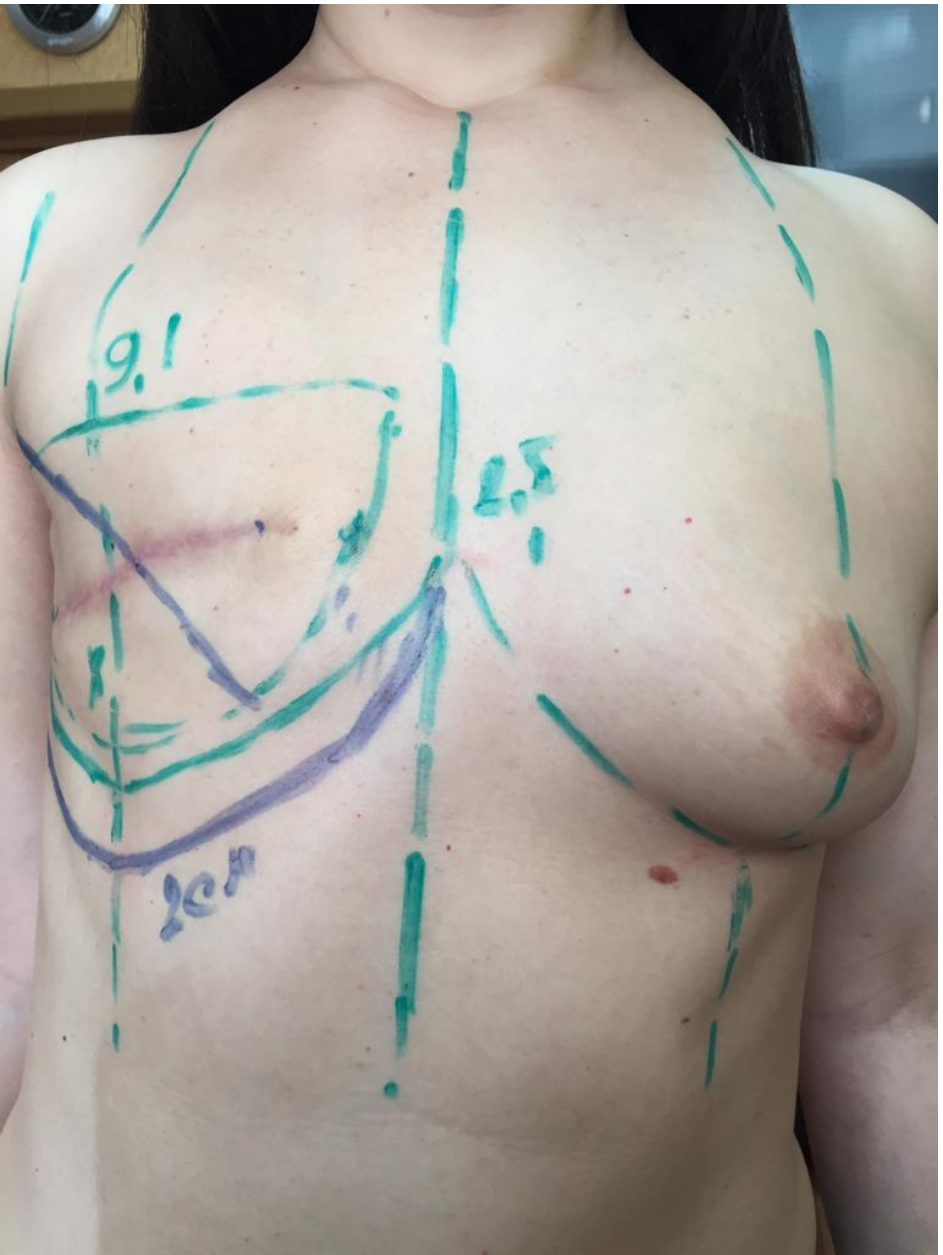
9.1
2.5

- В ХО АРКОД применяются различные виды органосохраняющих операций при раке молочной железы, онко-пластические резекции, варианты реконструктивно-восстановительных операций

Спасибо за внимание!