Успешное применение препарата Ниволумаб у пациентки с рецидивирующей лимфомой Ходжкина

Аверьянова С.В.

Зам. глав. врача по медицинской части ГУЗ «ОКОД»

г. Саратов

Лимфома Ходжкина

Эта болезнь принадлежит к большой и достаточно разнородной группе заболеваний, относящихся к злокачественным лимфомам. Основная причина возникновения болезни не совсем ясна, но некоторые эпидемиологические данные, такие как совпадение по месту и времени, спорадические множественные случаи у некровных родственников, говорят об инфекционной природе болезни, а точнее вирусной (вирус Эпштейна — Барр, англ. Epstein-Barr virus, EBV). Ген вируса обнаруживается при специальных исследованиях в 20—60 % биопсий. Эту теорию подтверждает и некоторая связь болезни с инфекционным мононуклеозом. Другими способствующими факторами могут быть генетическая предрасположенность и, возможно, некоторые химические вещества.

- Это заболевание встречается только у человека и чаще поражает представителей европеоидной расы. Лимфогранулематоз может возникнуть в любом возрасте. Однако существует два пика заболеваемости: в возрасте 15—29 лет и старше 55 лет. Мужчины болеют лимфогранулематозом чаще, чем женщины с соотношением 1,4:1.

- Частота возникновения заболевания — примерно 1/25 000 человек/год, что составляет около 1 % от показателя для всех злокачественных новообразований в мире и примерно 30 % всех злокачественных лимфом.

Эпидемиология злокачественных лимфом в 2018 году

Показатель	Саратовская область	РФ
Выявлено первичных случаев, из них:	301 случай	15519 случаев
на I стадии, %	15%	7,8%
на II стадии, %	39,9%	30,2%
на III стадии, %	40,2%	23,0%
на IV стадии, %	13,6%	21,4%
5- летняя выживаемость, %	53,4	59,5
Распространенность, на 100 т.н.	75,1	87,3
Летальность, на 100 т.н.	5,8	5,3
Одногодичная летальность, %	25,1	20,7

Лимфома Ходжкина (Саратовская область)
-Выявлено в 2018 году первичных случаев 62, из них мужчин – 24, женщин – 38
-Составляет 20,6% от всех случаев злокачественных лимфом

- За последние два десятилетия показано, что индивидуализация программного лечения с одновременной интенсификацией химиотерапии позволяет излечить большинство больных классической лимфомой Ходжкина (кЛХ). Однако у 10–30 % больных развиваются рецидивы или отмечается резистентное течение заболевания. Дальнейшая интенсификация терапии сопровождается токсичностью, снижающей общую выживаемость и качество жизни больных.

- Современный стандарт терапии второй линии, включающий высокодозную химиотерапию (ВДХТ) с трансплантацией аутологичных гемопоэтических стволовых клеток (аутоТГСК), позволяет достичь длительной 5-летней выживаемости без прогрессирования лишь у 50–60 % больных с рецидивами и не более 40–45 % — при рефрактерном течении. Приблизительно у 50 % больных после ВДХТ и аутоТГСК наблюдается возврат заболевания. Медиана общей выживаемости у пациентов с рецидивами не превышает 2 лет.

- Доклинические исследования показали, что клетки Рид-Штернберга используют сигнальный путь программируемой клеточной гибели 1 (PD-1) как способ уклонения от иммунного обнаружения. При классической лимфоме Ходжкина хромосомные изменения 9p24.1 увеличивают численность лигандов PD-1, PD-L1 и PD-L2 и содействуют их индукции через сигнальные пути JAK и STAT. Предположили, что ниволумаб (PD-1-блокирующие антитела) может ингибировать иммунное «выскальзывание» опухоли у пациентов с рецидивирующей или резистентной лимфомой Ходжкина.

- Для 87% пациентов с лимфомой Ходжкина отмечены положительные результаты лечения препаратом ниволумаб. Результаты исследования показали, что это лечение является потенциально самым эффективным на сегодняшний день.

- Эффективность ниволумаба в данном исследовании предложена в FDA в качестве препарата «прорыва» в лечения рецидива лимфомы Ходжкина. То, что делает эти результаты особенно обнадеживающими, состоит в том, что они были достигнуты у пациентов, которые исчерпали другие варианты лечения. Также сохраняется длительность ответов на препарат. Большинство пациентов сохраняет ответ даже через год после лечения ниволумабом.

- Пациентка Б., 35 лет.
- Лимфома Ходжкина IIIb стадии с поражением шейных, паховых, забрюшинных лимфоузлов, лимфоузлов средостения и корня справа, спленомегалией.
- Гистологически №627-636 – лимфогранулематоз, переход от нодулярного склероза к варианту с лимфоидным истощением

- Диагноз поставлен в 2005 году.
- 8 курсов ПХТ поABVD и курс ДЛТ классическим фракционированием до СОД 36 – 40ГР. Эффект – 100% регресс. Лечение завершено в 2007г
- С 2011 года беспокоил кашель, за лечением не обращалась. В 2012г – выявлен рецидив с поражением надключичных лимфоузлов слева, лимфоузлов средостения, корня правого легкого, правостороннего плеврита.

- IV-VII 2012 - 4 курса BEACOPP. Умеренная положительная динамика. В межкурсовой период – стоматит и левосторонняя пневмония.
- Консультирована в РОНЦ им Блохина – ХТ по ViGePP. Проведено 2 курса – умеренная положительная динамика
- Рецидив заболевания XI 2012/ С вовлечением шейно-надключичных лимфоузлов справа, мягких тканей передней поверхности шеи. Гемодинамически – значимая регургитация III-IV ст.

- X2014- I2015 4 курса по EVAP на фоне поддержки КСФ. Проведены не в полном объеме из-за гемотологической токсичности (анемия III степени, лейкопения IV степени). Гемотрасфузии эритромассы. Положительная динамика по данным КТ ОГК.
- Неполный курс EVAP. КТ ОГК – без динамики.
- ПЭТ КТ от 16.04.15 – признаки жизнеспособности, метаболической активности остаточных масс переднего и центрального средостения. Двусторонний гидроторакс, гидроперикард. Гипоплазия левой почки.
- РОНЦ им Н.Н. Блохина от 20.04.15 – ХТ по DHAP

- Проведен 1 курс DHAP Гематологическая токсичность 4 ст. Нефротоксичность (креатинин 493 мкм/л), гепатотоксичность (билирубин 56мкм/л,)
- ХТ по IGEV
- VI 2015 начат курс поIGEV прерван из-за двусторонней пневмонии, гематологической токсичности III-Ivстепени, нефротоксичности Iістепени
- РОНЦ им Н.Н,Блохина – вероятность заготовки ГСК очень низкая. Рекомендована терапия с вкл. Бендамустина. По данным трепанбиопсии – данных за поражение костного мозга нет.

- IV- V 2016 2 курса BVD. Из-за токсичности от терапии отказалась.
- С 2018 г постепенное нарастание одышки, общей слабости, отсутствия аппетита. Значительное ухудшение состояния с весны 2018.
- В июле при поступлении – состояние тяжелое. Одышка в покое, спит сидя, ест только протертую жидкую пищу. При УИ лимфоузлов – увеличение всех групп шейных лимфоузлов. При КТ ОГК – двусторонний гидроторакс.

- Начата терапия ниволумабом.
- Клиническое улучшение состояния после 1-го введения. Уменьшились признаки дыхательной недостаточности, что позволило спать лежа. После 2-го введения стала употреблять твердую пищу.
- Однако при КТ легких – увеличение объема в средостении на 13%
- Лечение продолжено. После 6 курса – выраженная положительная клиническая динамика и по данным КТ ОГК – регресс образования средостения на 20%, нормализация лимфоузлов шеи – по данным УЗИ.

- Продолжает получать ниволумаб в прежнем режиме. Получила 20 введений.
- На фоне лечения в межкурсовом периоде отмечалась сыпь по всему телу. Куппирование амбулаторно на фоне сопроводительной терапии. В остальном отмечается хорошая переносимость. Пациентка работает.

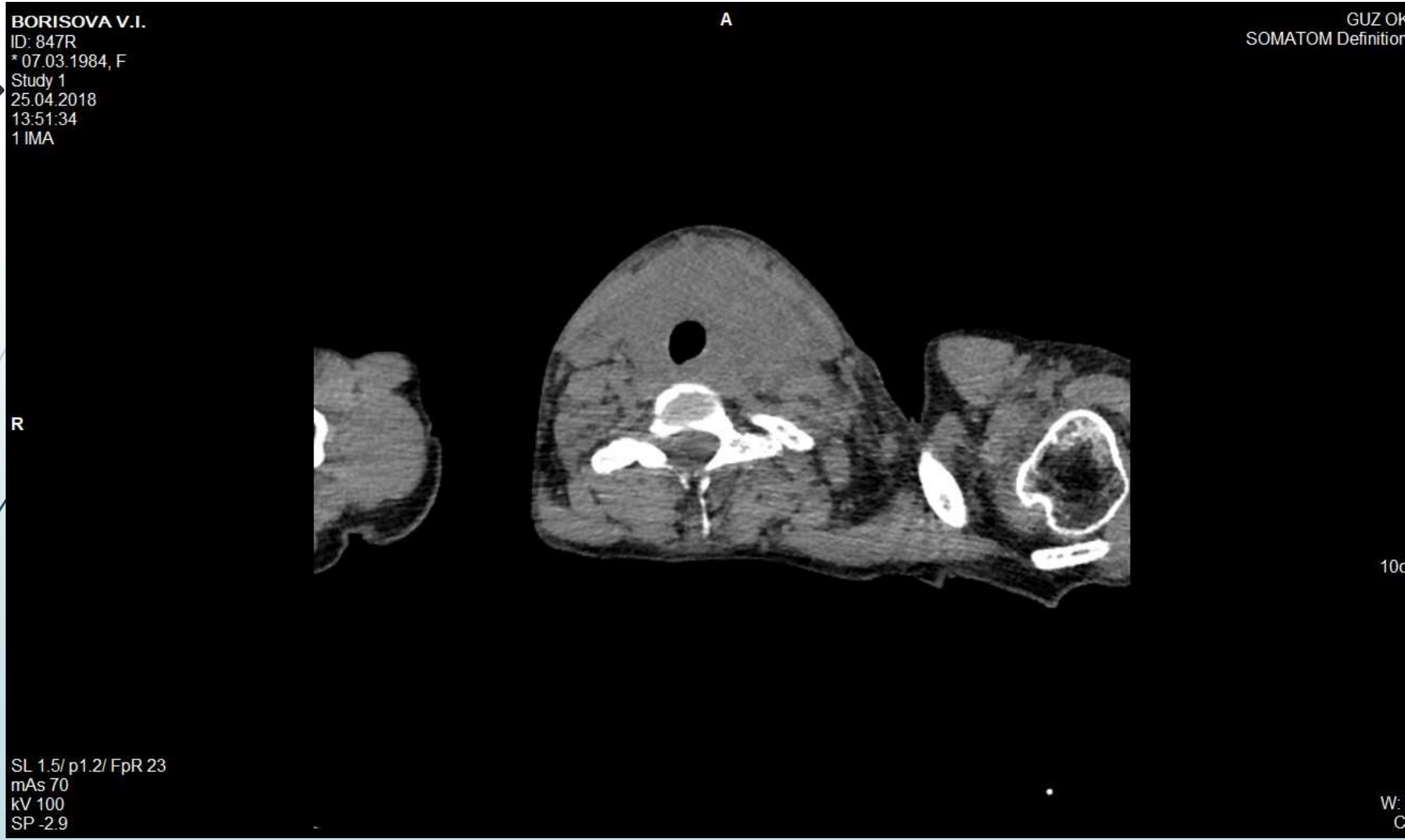
BORISOVA V.I.
ID: 847R
* 07.03.1984, F
Study 1
25.04.2018
13:51:34
1 IMA
A
GUZ OK
SOMATOM Definition
R
10c
SL 1.5/ p1.2/ FpR 23
mAs 70
kV 100
SP -2.9
W:
C

BORISOVA V.I.
ID: 1445
* 07.03.1984, F
Study 1
13.07.2018
12:48:02
37 IMA
A
GUZ OKOD
SOMATOM Definition AS
R
10cm
SL 1.5/ p1.2/ FpR 23
mAs 69
kV 120
SP 475.5
W: 350
C: 50

BORISOVA V. I.
ID: 1715
* 07.03.1984, F
Study 9196
07.09.2018
8:24:36
70 IMA
A
Saratov Regional Hosp.
Asteion
R
10cm
SL 3
mAs 187
kV 120
SP -99.5
W: 380
C: 40

BORISOVA V. I.
ID: 2074
* 07.03.1984, F
Study 9577
24.10.2018
8:55:00
67 IMA
A
Saratov Regional Hosp.
Asteion
R
10cm
SL 3
mAs 112
kV 120
SP -80
W: 380
C: 40

BORISOVA V I
ID: 2338
* 07.03.1984, F
Study 1
11.12.2018
10:21:54
79 IMA
A
GUZ OKOD
SOMATOM Definition AS
R
10cm
SL 1.5/ p1.2/ FpR 23
mAs 95
kV 100
SP -476.4
W: 360
C: 55

BORISOVA V.I.
ID: 43
* 07.03.1984, F
Study 10116
15.01.2019
9:22:15
58 IMA
A
Saratov Regional Hosp.
Asteion
R
10cm
SL 3
mAs 187
kV 120
SP -94.5
W: 380
C: 40

BORISOVA V. I.
ID: 181
* 07.03.1984, F
Study 10278
11.02.2019
8:28:21
46 IMA
A
Saratov Regional Hosp.
Asteion
R
10cm
SL 3
mAs 67
kV 120
SP -57.5
W: 380
C: 40

BORISOVA V. I.
ID: 881
* 07.03.1984, F
Study 10821
22.05.2019
11:35:53
50 IMA
A
Saratov Regional Hosp.
Asteion
R
10cm
SL 3
mAs 60
kV 120
SP -59.5
W: 380
C: 40

Вывод:

ниволумаб является эффективным препаратом для лечения рецидивирующей лимфомы Ходжкина и обладает хорошим профилем безопасности

Вывод:

- ниволумаб является эффективным препаратом для лечения рецидивирующей лимфомы Ходжкина и обладает хорошим профилем безопасности

Большое спасибо
за внимание!