ГБУЗ НО «НОКОД»
ГБУЗ НО «Нижегородский областной клинический онкологический диспансер»

Отсроченные препекторальные реконструкции в хирургии рака молочной железы. Анализ собственных результатов

ВОРОНЦОВ АЛЕКСЕЙ ЮРЬЕВИЧ

Заведующий отделения онкомаммологии ГБУЗ НО «НОКОД», к.м.н.

Нижний Новгород

2019

ГБУЗ НО «НОКОД»

ГБУЗ НО «Нижегородский областной клинический онкологический диспансер»

Московский научно-исследовательский онкологический институт имени П.А. Герцена –
филиал Федерального государственного бюджетного учреждения «Национальный медицинский исследовательский центр радиологии» Министерства здравоохранения Российской Федерации

Российский Центр информационных технологий и эпидемиологических исследований в области онкологии

125284 Москва, 2-й Боткинский проезд, д. 3

Посвящается 120-летию Московского научно-исследовательского онкологического института им. П.А. Герцена

ЗЛОКАЧЕСТВЕННЫЕ НОВООБРАЗОВАНИЯ В РОССИИ В 2017 ГОДУ

(ЗАБОЛЕВАЕМОСТЬ И СМЕРТНОСТЬ)

Под редакцией А.Д. КАПРИНА, В.В. СТАРИНСКОГО, Г.В. ПЕТРОВОЙ

Москва 2018

ГБУЗ НО «НОКОД»

ГБУЗ НО «Нижегородский областной клинический онкологический диспансер»

Рис. 2. Структура заболеваемости злокачественными новообразованиями женского населения России в 2017 г.

ГБУЗ НО «НОКОД»
ГБУЗ НО «Нижегородский областной клинический онкологический диспансер»

Динамика показателей заболеваемости населения России РМЖ в 2007-2017 гг.

2007	2008	2009	2010	2011	2012	2013	2014	2015	2016	2017
67,95	68,79	71,22	75,05	74,87	76,74	78,8	82,99	84,79	87.09	89,6

Среднегодовой прирост	2,82%
Общий прирост	33,38%

ГБУЗ НО «НОКОД»
ГБУЗ НО «Нижегородский областной клинический онкологический диспансер»

ЗАБОЛЕВАЕМОСТЬ РАЗЛИЧНЫХ ВОЗРАСТНЫХ ГРУПП НАСЕЛЕНИЯ РАКОМ МОЛОЧНОЙ ЖЕЛЕЗЫ

("грубые" и стандартизованные - мировой стандарт - показатели на 100 тыс. населения)

15-19	20-24	25-29	30-34	35-39	40-44	45-49	50-54	55-59	60-64	65-69	70-74	75-79	80-84	85 -
2	39	335	1214	2455	4358	5684	6695	10038	11412	10914	5469	6676	3318	1960

ГБУЗ НО «НОКОД»

ГБУЗ НО «Нижегородский областной клинический онкологический диспансер»

Распределение пациенток по возрасту

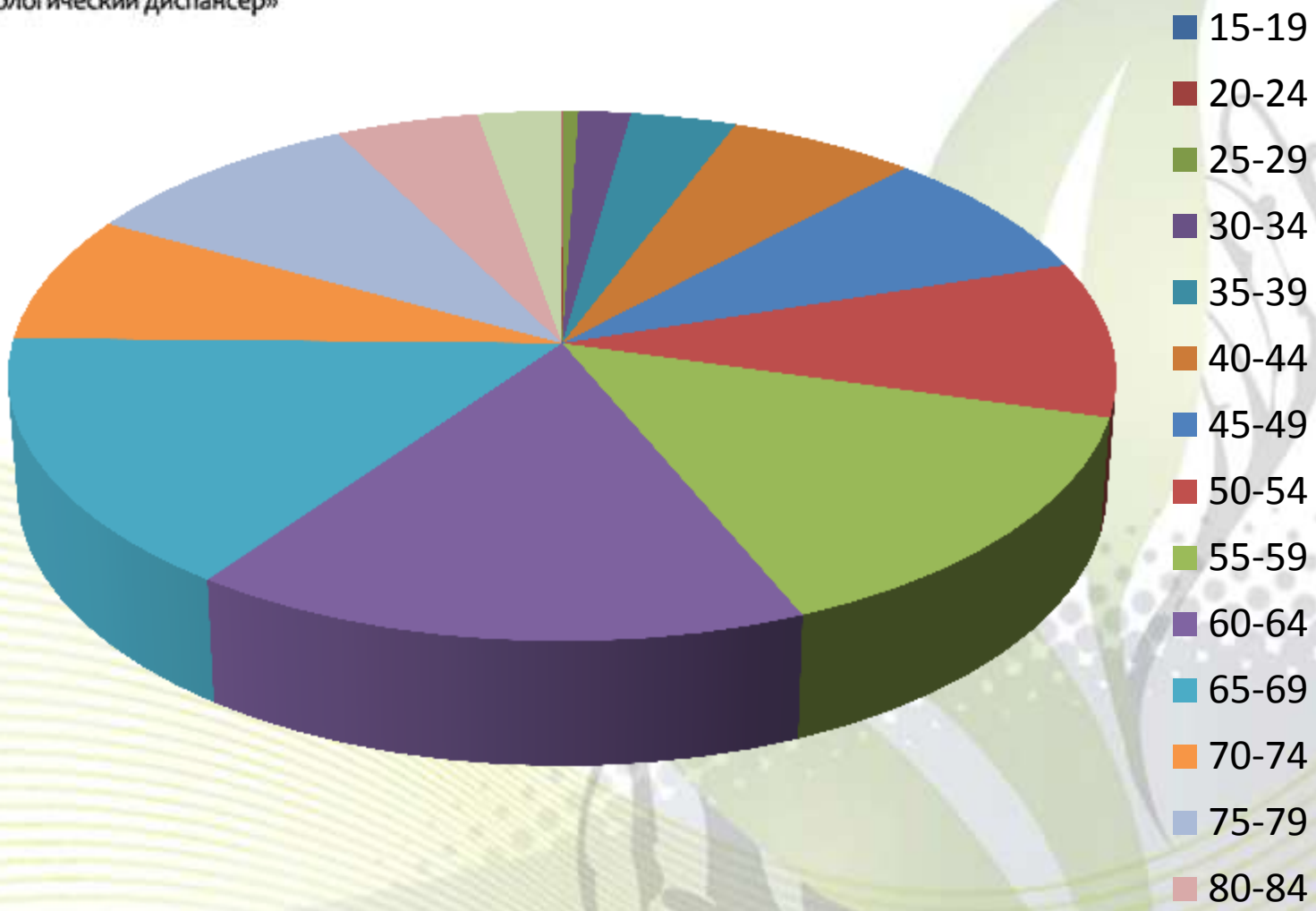

ГБУЗ НО «НОКОД»

ГБУЗ НО «Нижегородский областной клинический онкологический диспансер»

Распределение пациенток по возрасту

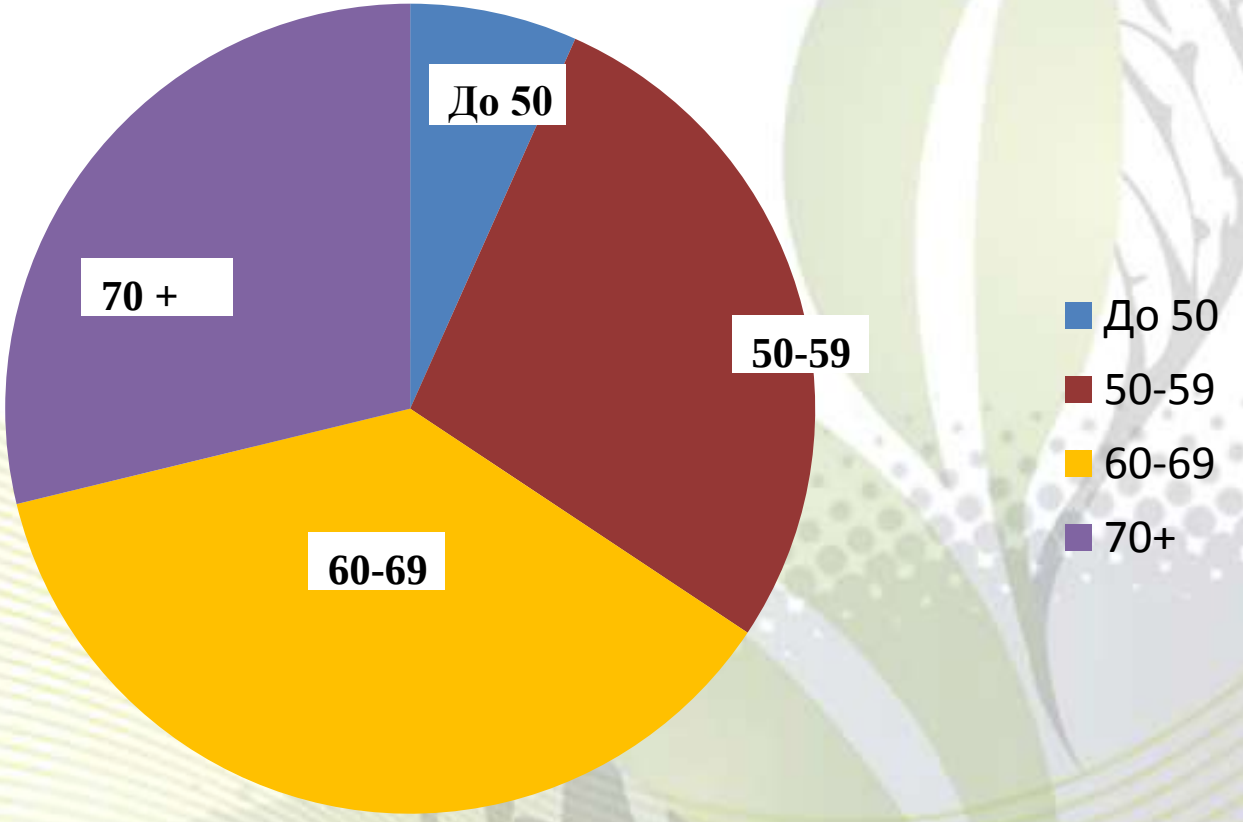

ГБУЗ НО «НОКОД»

ГБУЗ НО «Нижегородский областной клинический онкологический диспансер»

«Идеальное» распределение оперативных вмешательств по группам

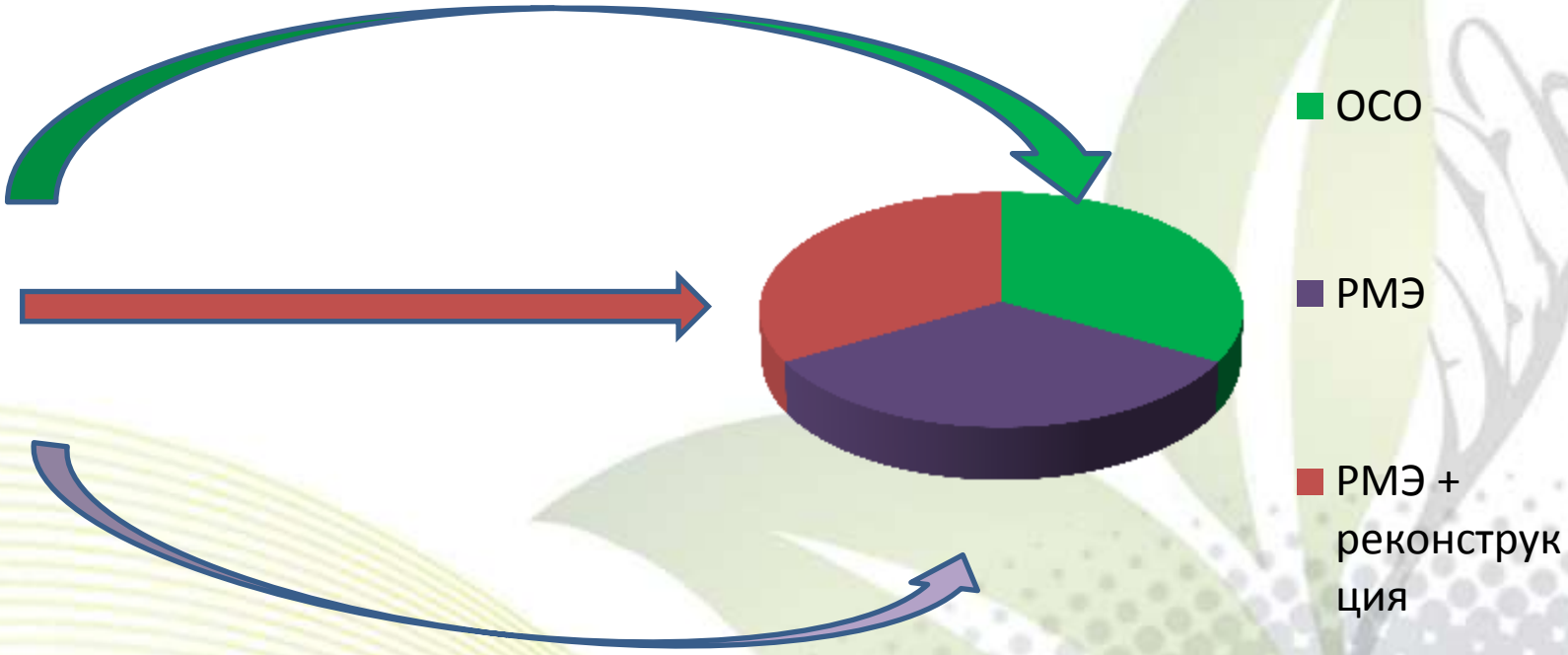

ГБУЗ НО «НОКОД»
ГБУЗ НО «Нижегородский областной клинический онкологический диспансер»

Виды оперативных вмешательств

Радикальная мастэктомия

- **Холстед**
- **Пэйти**
- **Мадден**
- **Тодт**

Реконструктивно-восстановительная операция

ОСО

ГБУЗ НО «НОКОД»
ГБУЗ НО «Нижегородский областной клинический онкологический диспансер»

Достоинства маммопластики с применением экспандеров и имплантов

-Малая травматичность операций
-Небольшая продолжительность реконструктивного этапа операции (30 минут-1 час)
-Отсутствие риска тяжелых послеоперационных осложнений

ГБУЗ НО «НОКОД»
ГБУЗ НО «Нижегородский областной клинический онкологический диспансер»

Недостатки маммопластики с применением экспандеров и имплантов

-Значительные трудности при создании симметрии
-Трудность в воссоздании естественного птоза
-Анимационные деформации
-Необходимость коррекции здоровой груди
-Увеличение риска послеоперационных осложнений у пациенток, проходящих лучевую терапию
-Риск экструзии имплантов (экспандеров)

ГБУЗ НО «НОКОД»
ГБУЗ НО «Нижегородский областной клинический онкологический диспансер»

Анимационные деформации

Пациентка К., 45 лет, 8 лет после Двухсторонней РМЭ с реконструкцией

ГБУЗ НО «НОКОД»
ГБУЗ НО «Нижегородский областной клинический онкологический диспансер»

Анимационные деформации

Пациентка К., 45 лет, 8 лет после Двухсторонней РМЭ с реконструкцией

ГБУЗ НО «НОКОД»

ГБУЗ НО «Нижегородский областной клинический онкологический диспансер»

ЭКСТРУЗИЯ ИМПЛАНТА

Пржедецкая Виктория Юрьевна (RU)
Пржедецкий Юрий Валентинович (RU)
Хохлова Ольга Викторовна (RU)

ГБУЗ НО «НОКОД»
ГБУЗ НО «Нижегородский областной клинический онкологический диспансер»

Процент экструзий имплантов при одномоментной реконструкции груди:

5,0 – 27%

1. *Fitoussi A, Berry MG, Couturaud B, Salmon R.J. Oncoplastic reconstructive surgery for breast cancer. Springer 2008 8a, 2009 JulAug; 15(4) 440-449.*
2. *Garcia- Etienne CA, Cody Lii HS 3rd, Disa JJ. Cordeiro P, Sacchini V Nipple-sparing mastectomy: initial experience at the Memorial Sloan-Kettering Cancer Center and a comprehensive review of literature Plast Reconstr Surg 2009 Dec; 124 (6) 1772-1780*
3. *Peled AW, Itakura K, Foster RD, Hamolsky D, et al. Impact of chemotherapy on postoperative complications after mastectomy and immediate breast reconstruction. Archives of surgery 2010 Sep; 145 (9):880-885*

ГБУЗ НО «НОКОД»
ГБУЗ НО «Нижегородский областной клинический онкологический диспансер»

Концепция “DTI”

Direct to implant breast reconstruction by using SERI, preliminary report

Roy De Vita, Ernesto M aria Buccheri, Marcello Pozzi, Giovanni Zoccali
Istituto Regina Elena

Direct-to-implant breast reconstruction provides good outcomes in elderly patients

For older women undergoing mastectomy for breast cancer, direct-to-implant (DTI) breast reconstruction provides good outcomes in a single-step procedure, while avoiding some of the inconvenience and risks of staged approaches to breast reconstruction, reports a study in the February issue of *Plastic and Reconstructive Surgery*®, the official medical journal of the American Society of Plastic Surgeons (ASPS).

"The DTI approach is a powerful tool for breast reconstruction in elderly patients," comments ASPS Member Surgeon Andrea Moreira, MD, of the Cleveland Clinic. The researchers believe the DTI technique may expand the options for older women, who are less likely to undergo breast reconstruction.

ГБУЗ НО «НОКОД»
ГБУЗ НО «Нижегородский областной клинический онкологический диспансер»

«Одномоментно-отсроченный метод»

1. Кожесохранная радикальная мастэктомия (либо РМЭ с сохранением САК)
2. Прецизионный замер удаленного препарата
3. 2-х недельный протективный интервал
4. Постановка перманентного текстурированного импланта (экспандера)

ГБУЗ НО «НОКОД»
ГБУЗ НО «Нижегородский областной клинический онкологический диспансер»

Пациентка Х.
62 года

ГБУЗ НО «НОКОД»
ГБУЗ НО «Нижегородский областной клинический онкологический диспансер»

Больная Х, 62 года, до операции

ГБУЗ НО «НОКОД»
ГБУЗ НО «Нижегородский областной клинический онкологический диспансер»

Больная Х, 62 года, 3 недели после операции

ГБУЗ НО «НОКОД»
ГБУЗ НО «Нижегородский областной клинический онкологический диспансер»

Больная Р, 49 лет, 2 недели после операции

ГБУЗ НО «НОКОД»
ГБУЗ НО «Нижегородский областной клинический онкологический диспансер»

Больная Р, 49 лет, 4 мес после операции

ГБУЗ НО «НОКОД»
ГБУЗ НО «Нижегородский областной клинический онкологический диспансер»

Больная Р, 49 лет, 18 мес после операции

ГБУЗ НО «НОКОД»
ГБУЗ НО «Нижегородский областной клинический онкологический диспансер»

Больная К , 31 год, до операции

ГБУЗ НО «НОКОД»
ГБУЗ НО «Нижегородский областной клинический онкологический диспансер»

Больная К , 31 год после 1-го этапа операции

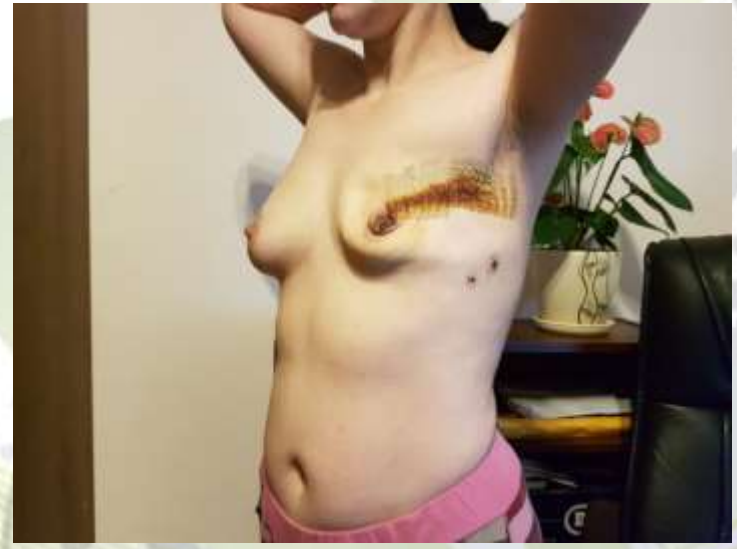

ГБУЗ НО «НОКОД»
ГБУЗ НО «Нижегородский областной клинический онкологический диспансер»

Больная К , 31 год 6 мес после 2-го этапа операции

ГБУЗ НО «НОКОД»
ГБУЗ НО «Нижегородский областной клинический онкологический диспансер»

Больная К , 31 год 6 мес после 2-го этапа операции

ГБУЗ НО «НОКОД»

ГБУЗ НО «Нижегородский областной клинический онкологический диспансер»

Больная М, 45 лет, до операции

ГБУЗ НО «НОКОД»
ГБУЗ НО «Нижегородский областной клинический онкологический диспансер»

Больная М, 45 лет, до операции

ГБУЗ НО «НОКОД»
ГБУЗ НО «Нижегородский областной клинический онкологический диспансер»

Больная М, 45 лет, после первого этапа операции

ГБУЗ НО «НОКОД»
ГБУЗ НО «Нижегородский областной клинический онкологический диспансер»

Больная М, 45 лет, после первого этапа операции

ГБУЗ НО «НОКОД»
ГБУЗ НО «Нижегородский областной клинический онкологический диспансер»

Больная М, 45 лет, после второго этапа операции

ГБУЗ НО «НОКОД»
ГБУЗ НО «Нижегородский областной клинический онкологический диспансер»

Больная М, 45 лет, после второго этапа операции

ГБУЗ НО «НОКОД»
ГБУЗ НО «Нижегородский областной клинический онкологический диспансер»

Больная М, 45 лет, до и после операции

ГБУЗ НО «НОКОД»
ГБУЗ НО «Нижегородский областной клинический онкологический диспансер»

Мастэктомия – А 16.20.043

КСГ 130

Отсроченная реконструкция молочной железы – А 16.20.103

КСГ 131

ГБУЗ НО «НОКОД»
ГБУЗ НО «Нижегородский областной клинический онкологический диспансер»

Алгоритм определения объема и сроков реконструктивно-пластического вмешательства у пациенток РМЖ с планируемой адьювантной лучевой и системной терапией

ГБУЗ НО «НОКОД»
ГБУЗ НО «Нижегородский областной клинический онкологический диспансер»

Пациентка Г, 34 года, Cr правой молочной железы pT2N1M0, Трижды негативный фенотип, состояние после НАПХТ, РМЭ по Тодту с отсроченной реконструкцией по М. Зену. Состояние после адьювантной лучевой терапии

ГБУЗ НО «НОКОД»
ГБУЗ НО «Нижегородский областной клинический онкологический диспансер»

Психологические и эстетические аспекты оперативного вмешательства при IBTR

1. Al-Ghazal S.K., Fallowfield L, Blamey R.W., Comparison of psychological aspects and patient satisfaction following breast conserving surgery, simple mastectomy and breast reconstruction. Eur J.Cancer 2000

2. Jamison, K.R., Wellisch, D.R., Pasnau, R.O. Psychological aspects of mastectomy (the women's perspective) **.** *Am. J. Psychiatry*. 1978;135:432–436.

3. Noguchi, M., Saito, Y., Nishijima, H. et al, The psychological and cosmetic aspects of breast conserving therapy compared with radical mastectomy. *Jpn. J. Surg.* 1993;23:598–602.

4. Schain, W. Psychosocial factors in mastectomy and reconstruction. in: R.B. Noone (Ed.) Plastic and Reconstructive Surgery of the Breast. B.C.Decker, Pensylvania; 1991.

5. F. Trapani, M. Materazzo, G. Petrella, G. Vanni, P. Orsaria, F. Genova, A.V. Granai, G. Pistilli, and others. One-time (OTR) or double-time (DTR) breast reconstruction: Oncological aspects and quality of life

6. E. Baker, T. Rattay, R. O'connell, S. Potter Therapeutic Mammoplasty yields a high rate of successful primary excision and ultimate breast prevention – initial results from the UK TeaM study
European Journal of Cancer, Vol. 92, S78–S79, April 2018

7. I. Capuano, P. Orsaria, E. Caredda, F. Foglio, F. Saraceno, P. Sileri, G. Petrella, O.C. Buonomo One-stage versus two-stage implant-based breast reconstruction after breast surgery for cancer, European Journal of Cancer, April 2018

8. C. Amanti,, A. Lombardi, S. Maggi, G. Stanzani, A. Lo Conte, L. Bersigotti, C. Romano, I. Gentili, E. Nuccetelli, V. Vitale 913 Oncoplastic surgery of the breast: The lateral approach European Journal of Cancer, Vol 51, Sept 2015

ГБУЗ НО «НОКОД»
ГБУЗ НО «Нижегородский областной клинический онкологический диспансер»

Результаты применения «отсроченной препекторальной реконструкции молочной железы» в широкой клинической практике

Выполнено операций по данной методике к 01.01.2019	**218**
Из них – молодыми врачами	146
Послеоперационные осложнения	13
Экструзии имплантов	6 (0,36%)

ГБУЗ НО «НОКОД»

ГБУЗ НО «Нижегородский областной клинический онкологический диспансер»

Благодарю за внимание!