Пищевод Барретта

Гагаев Роман Андреевич
Кряжов Владимир Алексеевич
Митраков Александр Анатольевич
Хабазов Игорь Геннадьевич
Учебный эндоскопический центр «Endoscopy PRO»,
ФГБОУ ВО "Приволжский исследовательский
Медицинский Университет" Минздрава России
ГБУЗ НО «Нижегородский Областной Клинический
Онкологический Диспансер»
Н. Новгород

В норме КАРДИЯ расположена приблизительно на уровне пищеводного отверстия диафрагмы и служит переходной зоной от **трубчатого пищевода к мешотчатому желудку.**

КАРДИЯ: Переходная зона от трубчатой (пищевод) к мешотчатой (желудок) структуре. В норме соответствует пищеводно-желудочному переходу (Z-линия).

Маржатка Зденек

КАРДИЯ

Пищеводно-желудочный переход (Кардия).
<u>*определяется по проксимальному краю складок желудка</u>

Правильный термин, прежде всего, должен быть специфичным, то есть не допускающим двоякого толкования. Идеальный термин вдобавок к этому должен соответствовать следующим критериям: быть простым (предпочтительно обозначенным одним словом), не требующим дополнительных пояснений (самоописательным), используемым в международной терминологии и идентичным или похожим на большинстве языков мира.

Маржатка Зденек. Терминология, определения терминов и диагностические критерии в эндоскопии пищеварительного тракта. Международное медицинское издательство

Недостаточность кардии

Состояние характеризующееся недостаточностью запирательного механизма между пищеводом и желудком.

Гастроскопия (Блок, 2007)

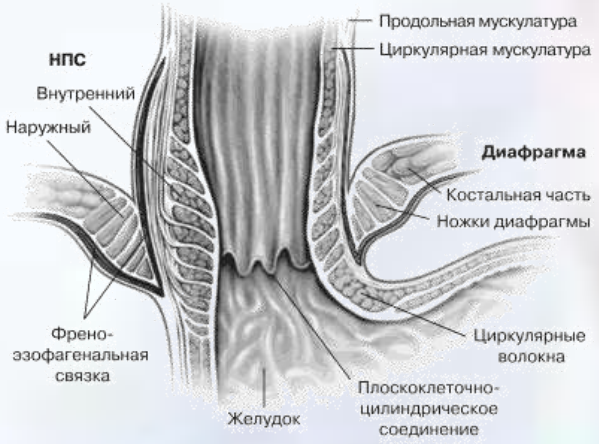

Анатомия пищеводно-желудочного соединения (Горбань В.В. и др.)

Диагноз недостаточности кардии следует выставлять осторожно т.к. субъективность оценки чрезвычайно высока.

Гастроскопия (Блок, 2007)

Состояние гастроэзофагеального створчатого клапана (ГЭСК) Губарева (Gastroesophageal flap valve — GEFV) по классификации Hill L. D. и соавт. (1996г)

I	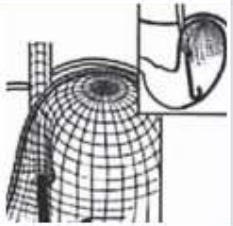	1 ст. -складка-створка на малой кривизне желудка рядом с эндоскопом и плотно охватывает его.	
II	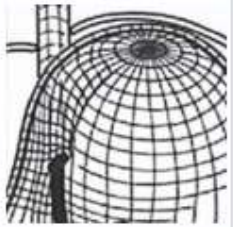	2ст. – складка охватывает эндоскоп, но есть периоды открытия и быстрого закрытия.	
III	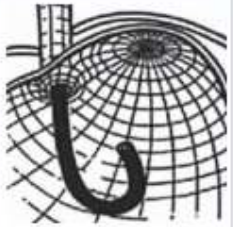	3ст. – складки почти не видно (стертая), эндоскоп не охвачен тканями.	
IV		4ст. - складка фактически отсутствует, просвет пищевода постоянно открыт, видно плоский эпителий пищевода	

1 и 2 ст.- Варианты нормы

Аксиальная грыжа пищеводного отверстия диафрагмы

Состояние характеризующеся постоянным или периодическим смещением части желудка через пищеводное отверстие диафрагмы (ПОД)

Гастроскопия (Блок, 2007)

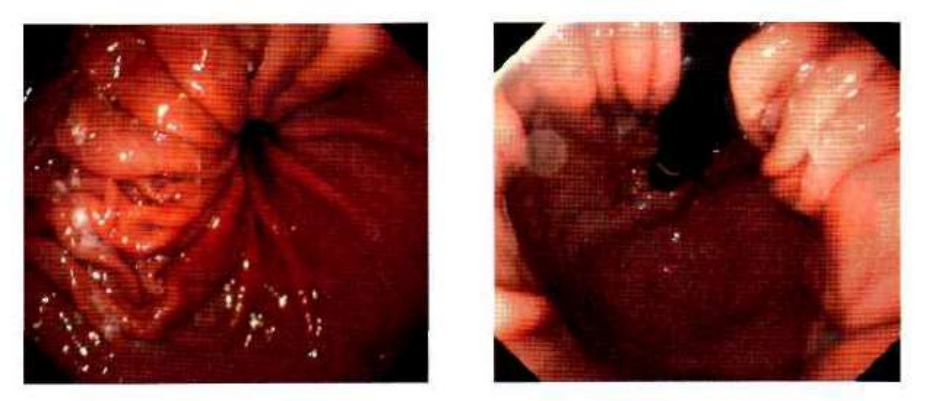

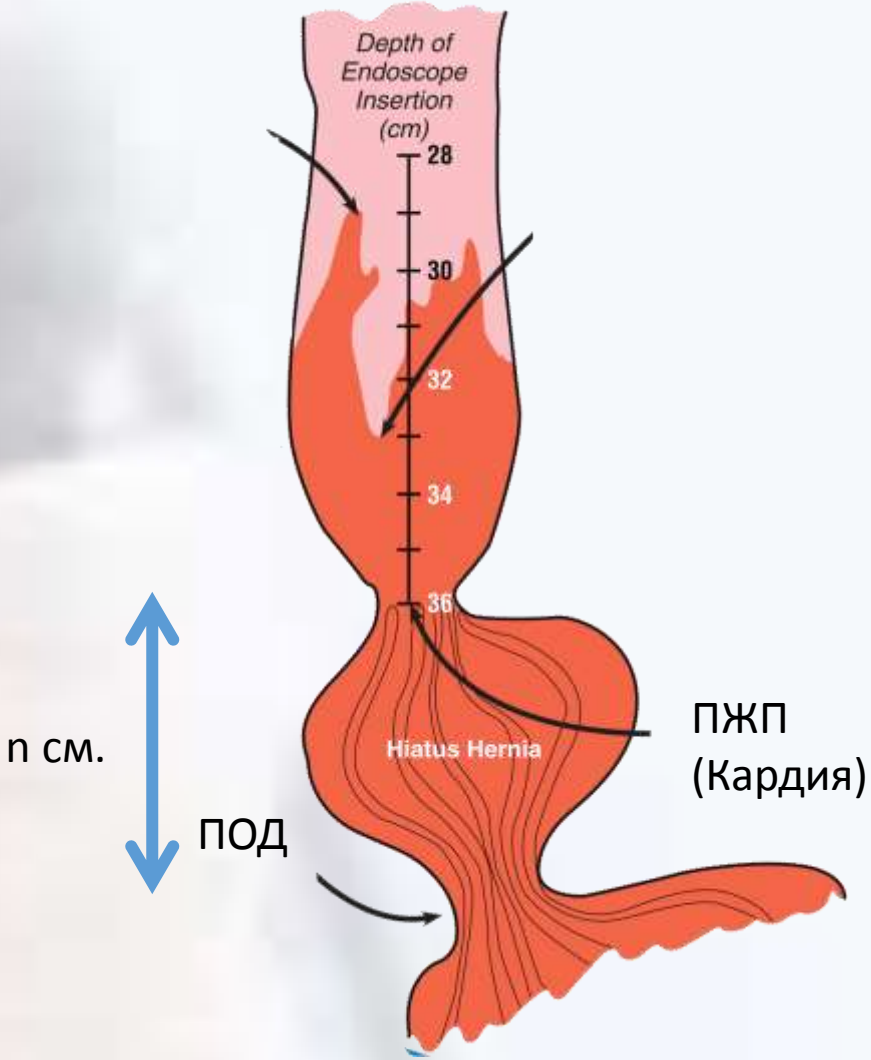

Диагностика пищевода Барретта

Эндоскопическое подтверждение +

Гистологическое подтверждение

1. Ультракороткий пищевод Барретта <1 см (malign. 0,01%)
2. Короткий пищевод Барретта <3 см (malign. 0,03%)
3. Длинный пищевод Барретта >3 см (malign. 0,01%)

А. Пищевод Барретта с дисплазией

Б. Пищевод Барретта без дисплазии

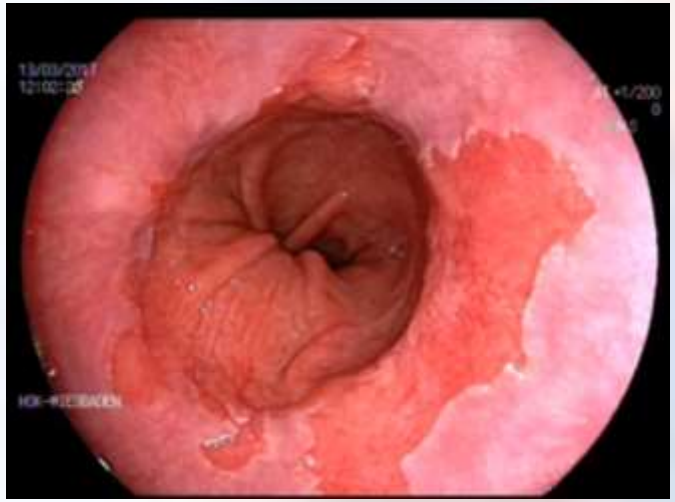

Диагностика пищевода Барретта

- **Сиэтлский протокол** (помнить о «Часах баретта»)
- Время исследования(min 1 мин. на 2 см)
- Дополнительные методы (NBI или раствор уксусной кислоты 1,5 %)

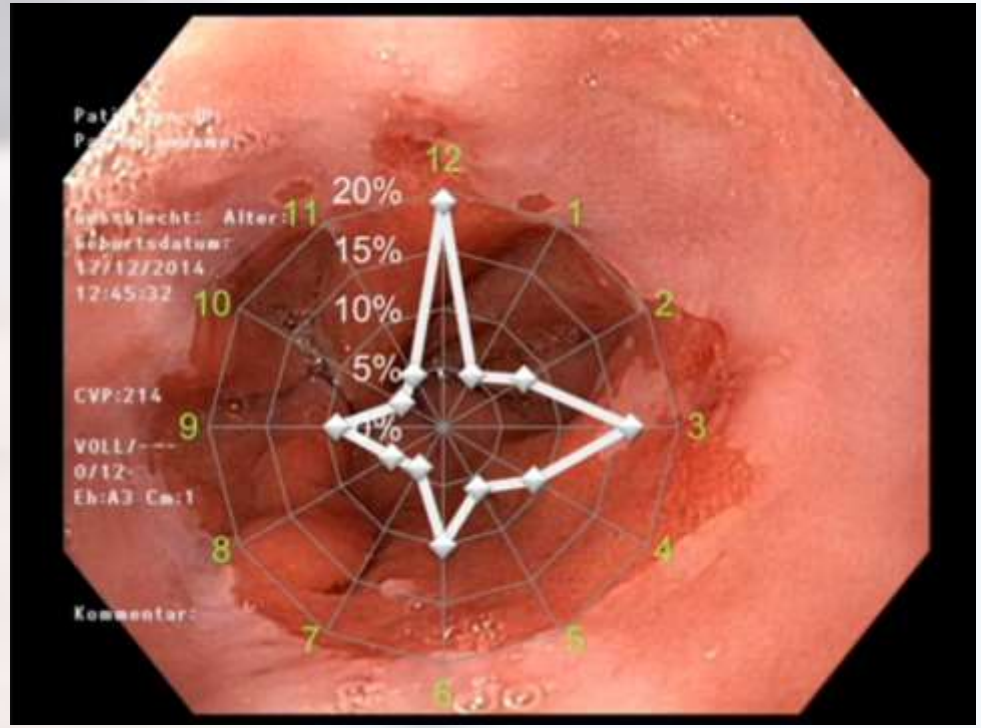

40 % дисплазии диагностируется при рандомизированной биопсии (Сиэтлский протокол)

NB- между 12 и 3 часами самый высокий процент выявления !!!

Забор биопсии (Сиэтлский протокол): 4х квадрантраня биопсия каждые 2 см + биопсия области неоплазий и подозрительных в отношении малигнизации

Обязательная маркировка биопсии!
–xx = Расстояние от резцов
–yy = циркулярная ориентация (По условному циферблату)
–yy=00 для 4х квадрантной биопсии

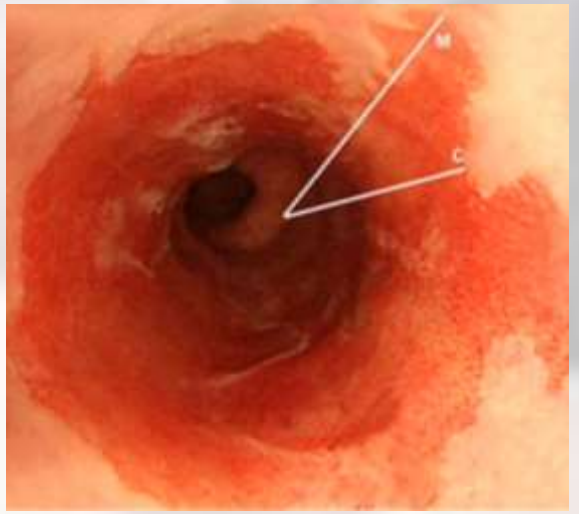

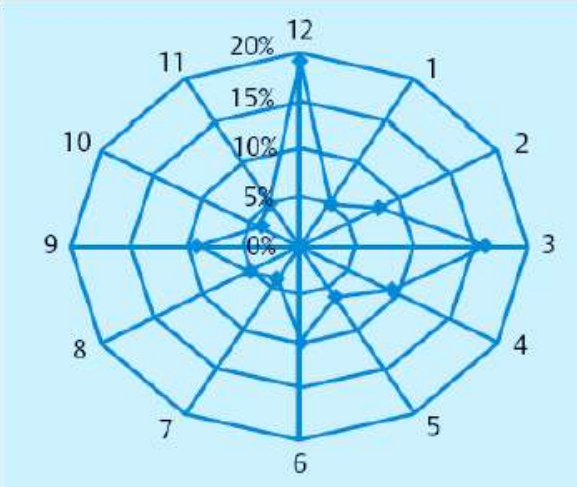

Малая кривизна

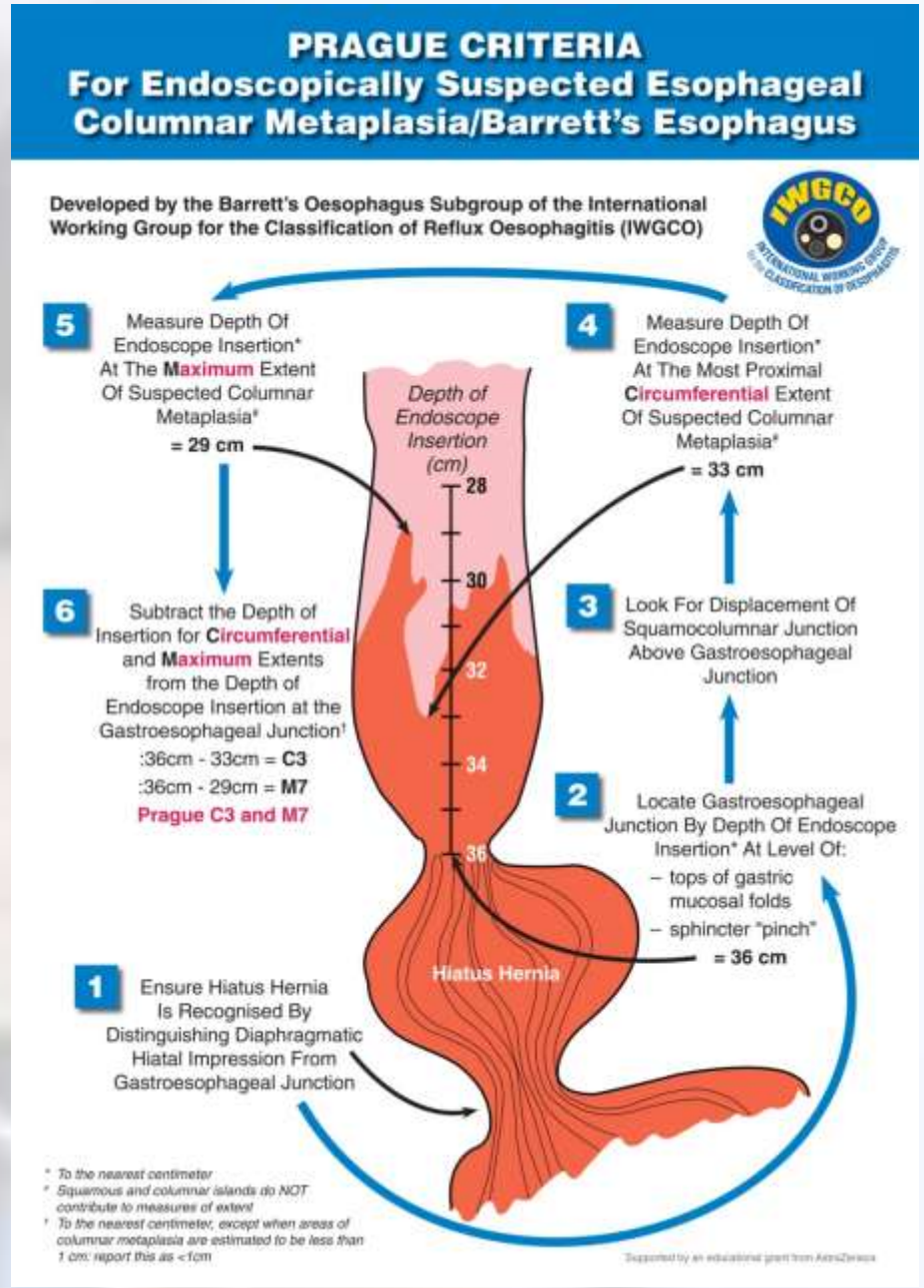

Endoscopic management of Barrett's esophagus: European Society of Gastrointestinal Endoscopy (ESGE) Position Statement, Endoscopy 2017; 49(02): 191-198,

Диагностика пищевода Барретта

Уксусная кислота
1,5 %

NBI

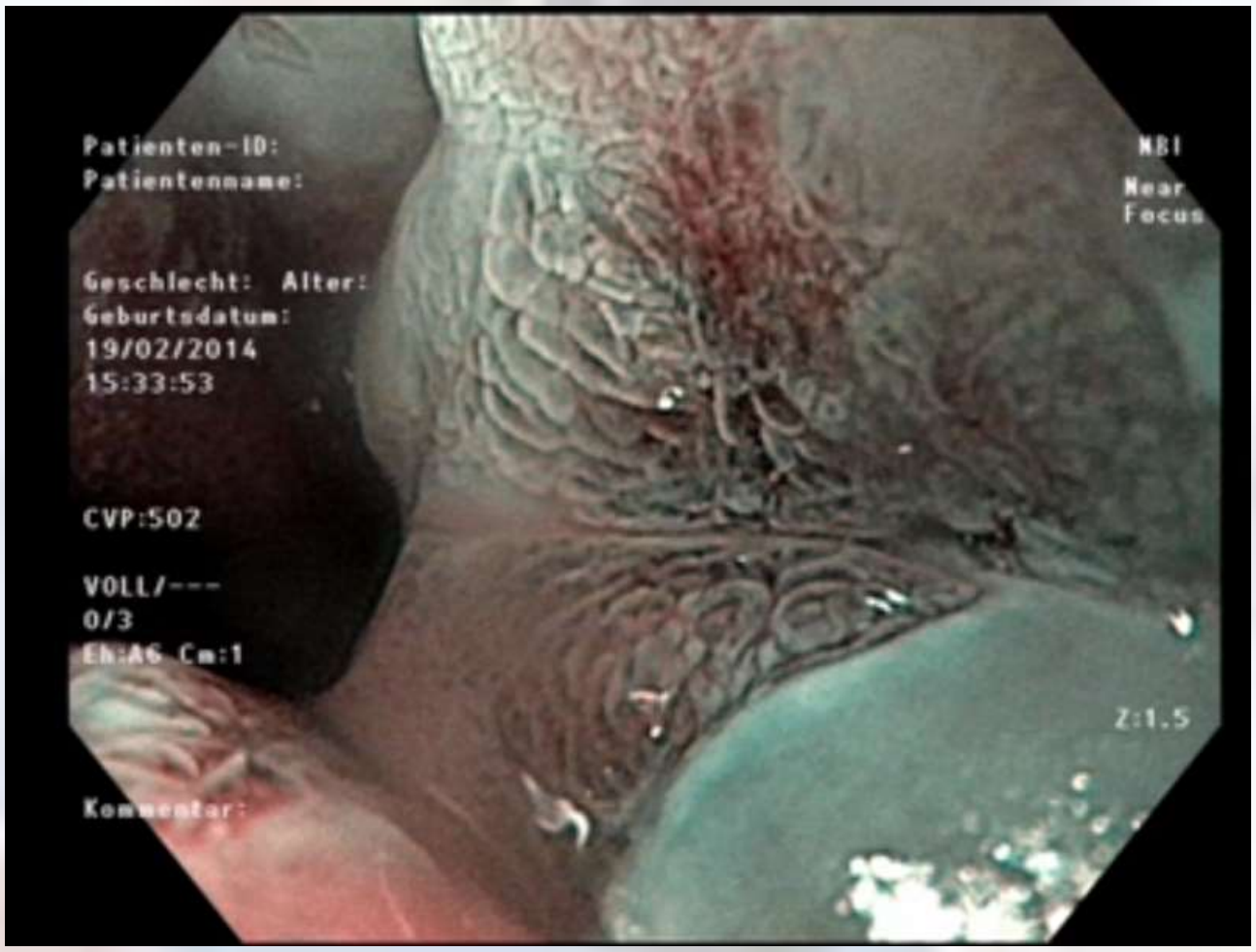
Patienten-ID:
Patientenname:
Geschlecht: Alter:
Geburtsdatum:
19/02/2014
15:33:53
CVP:502
VOLL/---
0/3
Eh:A6 Cm:1
Kommentar:
NBI
Near
Focus
Z:1.5

Использовать ли дополнительные методики?

	Sensitivity	NPV	Specificity
acetic acid 4 studies n=951	96.6%	98.3%	84.6%
NBI 9 studies n=625	94.2%	97.5%	94.4%
CLE 5 studies n=361	90.4%	98.3%	92.7%

Дополнительные методики + прицельная биопсия **может быть применено для диагностики дисплазии** ***вместо Сиетлского протокола*** **(рандомизированной биопсии).**

http://best-academia.eu/imaging

Тактика относительно Пищевода Барретта

«Наблюдение» - для пациентов без дисплазии

«Резекция слизистой» - EMR, ESD

«Абляция слизистой» - РЧА, АПК, Гибид, криоабляция

«Двухэтапная тактика» -
1. Резекция участка дисплазии
2. Абляция оставшегося участка

Наблюдение при отсутствии дисплазии

Ультракороткий пищевод Барретта <1 см – без рутинной биопсии и контроля

Короткий пищевод Барретта <3 см – 5 лет контроль

Длинный пищевод Барретта >3 см – 3 года контроль

Длинный пищевод Барретта >10 см – консультация в экспертном центре

Endoscopic management of Barrett's esophagus: European Society of Gastrointestinal Endoscopy (ESGE) Position Statement, Endoscopy 2017; 49(02): 191-198, Statement 7

При выявлении дисплазии низкой степени

при биопсии по Сиэтлскому протоколу

Пересмотр гистологических препаратов патологом экспертного центра:

- При исключении дисплазии – наблюдение
- При подтверждении –эндоскопический пересмотр в экспертном центре

При подтверждении дисплазии низкой степени при повторном осмотре в экспертном центре рекомендована эндоскопическая абляция пищевода Барретта

Endoscopic management of Barrett's esophagus: European Society of Gastrointestinal Endoscopy (ESGE) Position Statement, Endoscopy 2017; 49(02): 191-198,

Экспертный центр диагностики и лечения пищевода Барретта:

- Не менее 10 случаев лечения ПБ с дисплазией высокой степени, а так же внутрислизистой карциномы
- Совместная работа эндоскопической и патологоанатомической служб
- Все случаи ПБ с дисплазией обсуждаются на междисциплинарной комиссии
- Наличие желудочной и пищеводной хирургии
- Ведение учета случаев ПБ

Критерии направления в экспертный центр:

- Пищевод Барретта > 10 см
- Подтвержденная дисплазия низкой или высокой степени
- Подтвержденная карцинома

Endoscopic management of Barrett's esophagus: European Society of Gastrointestinal Endoscopy (ESGE) Position Statement, Endoscopy 2017; 49(02): 191-198, Statement 17

При выявлении дисплазии высокой степени

Эндоскопический пересмотр в условиях экспертного центра :

- 1й этап - Видимые участки должны быть удалены с использованием эндоскопической резекции, диссекции слизистой

- 2й этап – эндоскопическая абляция оставшихся участков пищевода Барретта

Endoscopic management of Barrett's esophagus: European Society of Gastrointestinal Endoscopy (ESGE) Position Statement, Endoscopy 2017; 49(02): 191-198, Statement 13,16

Методы эндоскопической абляции пищевода Барретта

Радиочастотная абляция

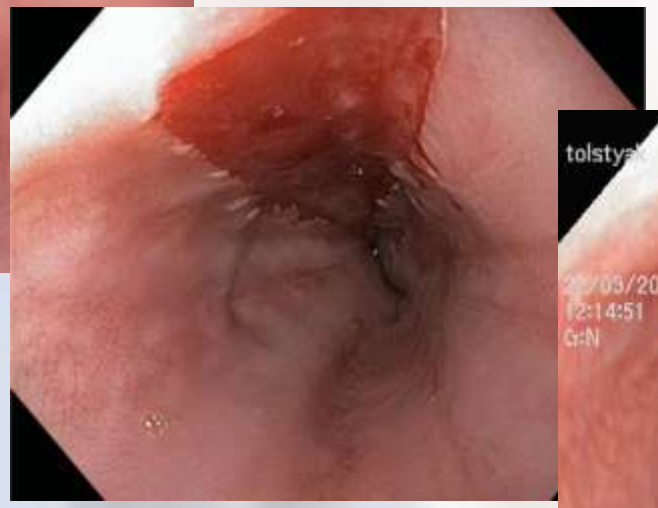

Методы эндоскопической абляции пищевода Барретта

Абляция с использованием аргоноплазменной коагуляции

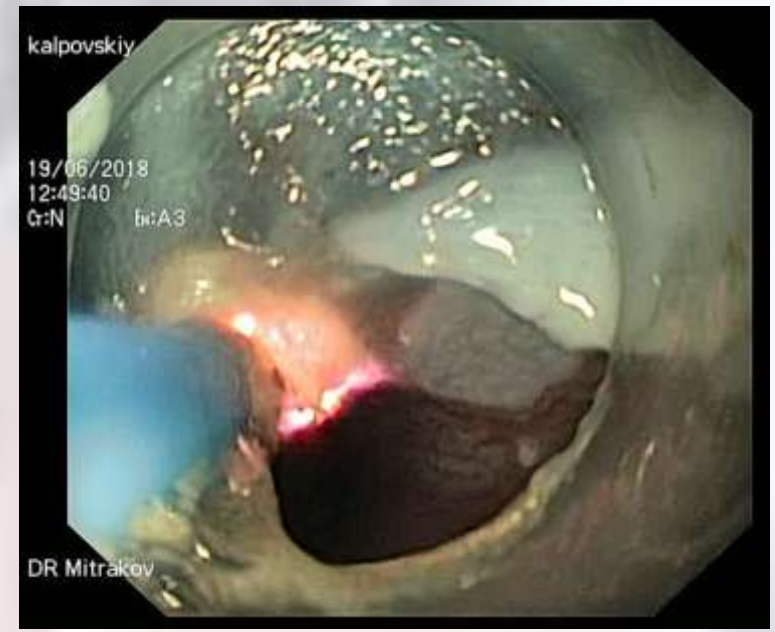

Криоабляция

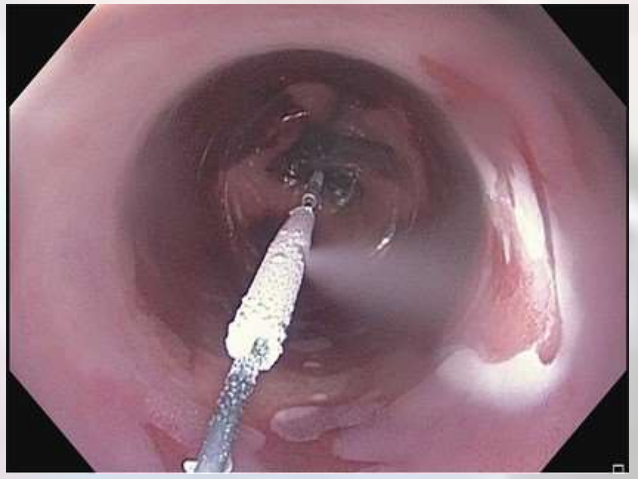

Тактика при выявлении внутрислизистой аденокарциномы T1a

Эндоскопическое лечение является золотым стандартом лечения внутрислизистой карциномы пищевода Барретта

При выявлении аденокарциномы T1b эндоскопическое лечение возможно при:

- Подслизистая инвазия меньше 500 мкм
- Умеренно или высокодифференцированная аденокарцинома
- Отсутствие лимфоваскулярной инвазии
- R0 резекция

Endoscopic management of Barrett's esophagus: European Society of Gastrointestinal Endoscopy (ESGE) Position Statement, Endoscopy 2017; 49(02): 191-198, Statement 14,15

Благодарю за внимание