Хирургические технологии профилактики печеночной недостаточности после обширных резекций печени

Воздвиженский Михаил Олегович, доктор медицинских наук
Савинков Валерий Германович
Фролов Сергей Александрович
Козлов Алексей Михайлович

Функциональные тесты

- Биохимические показатели (ферменты, билирубин, ПТИ, альбумин)
- Прогностические шкалы (Child Pugh, MELD)
- Количественные тесты (индоцианин зеленый, элиминация галактозы, оценка метаболизма лидокаина, дыхательный тест и т.д.)
- Волюметрия КТ, МРТ
- Сцинтиграфия печени

Маркеры метаболической функции печени

вещество	Степень экскреции печенью,%	метаболизм	Область клинического применения
Желчные кислоты	>90	Гидролиз и коньюгация,энтерогепатическая рециркуляция	Определение степени порто-кавального шунтирования
Индоцианин зеленый в/в	90	Экскреция с желчью	Оценка печеночного кровотока
Галактоза в/в	95	фосфорилирование	Оценка»емкости ферментных систем»
Сорбитол в/в	>80		Оценка печеночного кровотока
Декстропропоксифен внутрь	70	CYP3A	Оценка степени порто-кавального шунтирования
Эритромицин в/в	30	CYP3A	Маркер активности цитохрома P450
Антипирин внутрь	5	Различные цитохромы	Оценка активности ферментных систем цитохрома P450
Аминопирин в/в	<30	Различные цитохромы	Маркер общей активности ферментных систем цитохрома P450

MyShared

1) Краситель ИЦЗ/ICG 50 mg
ICG-PULSION
LiMON
PULSION
2) Монитор LiMON
3) LiMON датчик
многократного использования
для взрослых и детей
Эксклюзив
http://www.stomatologspb.ru/

Стратегии при первично-нерезектабельных опухолях печени:

- Двухэтапные резекции печени
- Мультимодальный подход
- ALPPS

Совместное разделение печени и лигирование воротной вены при двухстадийной резекции печени (ALPPS)

Совместное разделение печени и лигирование воротной вены при двухстадийной резекции печени - революционная стратегия, направленная на быстрое и значительное увеличение остаточного объема печени (ремнанта).

На первом этапе выполняется диссекция паренхимы печени и лигирование ветви воротной вены пораженной доли печени.

Через 7 суток проводится второй этап операции в объеме правосторонней гемигепатэктомии, правосторонней трисекционэктомии, или левосторонней трисекционэктомии.

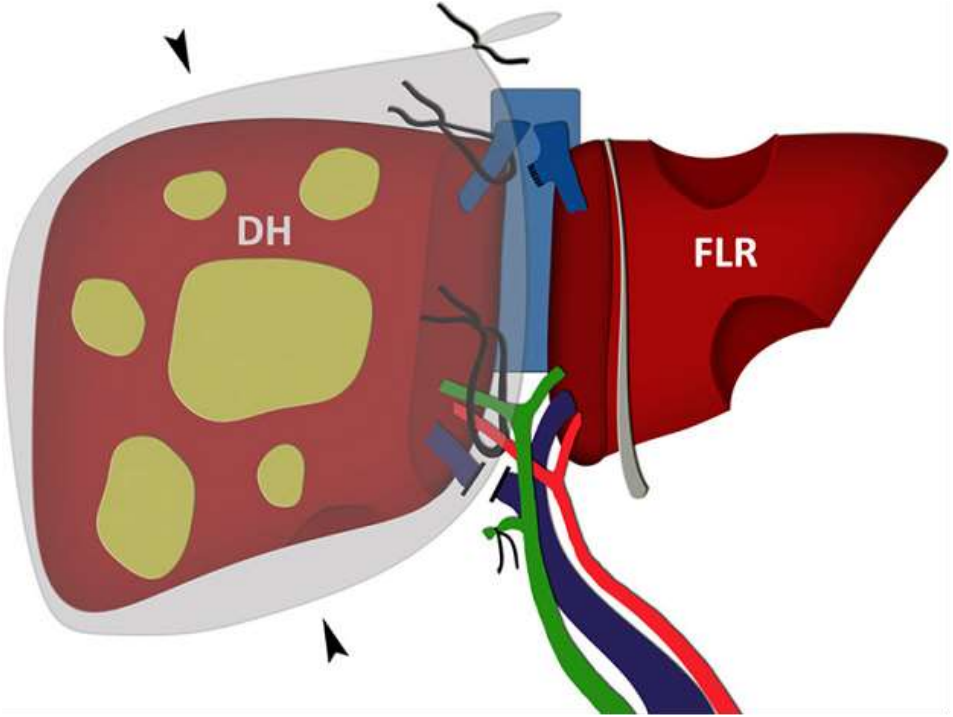
DH
FLR

ALPPS

ALPPS впервые успешно выполнена
Dr. Hans Schlitt, Regensburg, Germany, 2009 г у больного с первично-нерезектабельной опухолью Клацкина.

ALPPS

Долгое время двухэтапные резекции печени в сочетании с эмболизацией/лигированием воротной вены считались единственным методом хирургического лечения больных с множественным билобарным опухолевым поражением печени.

Основной недостаток двухэтапных резекций печени – прогрессия в промежутке между этапами.

ALPPS - Показания

Метод показан для лечения пациентов с погранично резектабельными или первично нерезектабельными местно-распространенными опухолями печени любого происхождения с недостаточным объемом и/или качеством ремнанта.

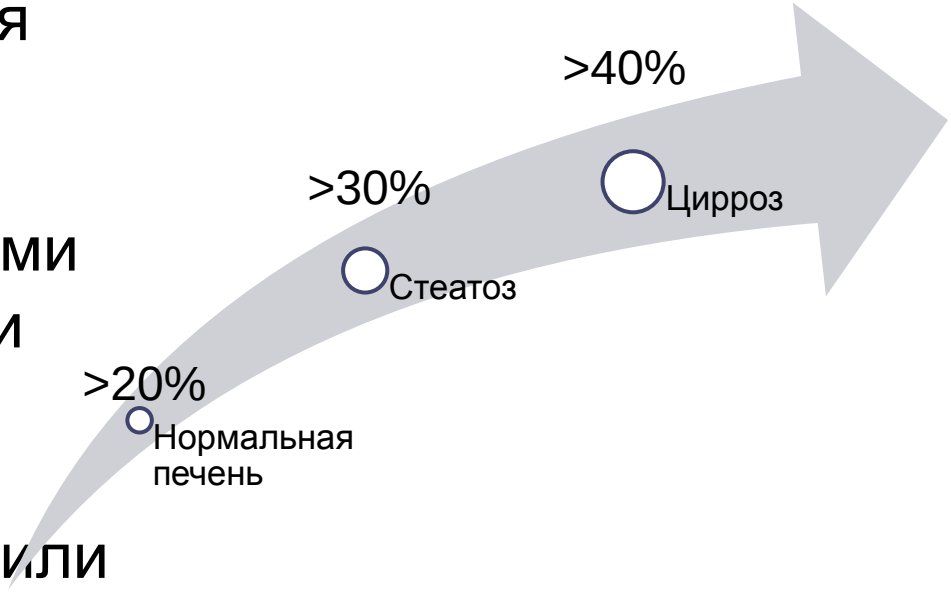

ALPPS - протитвопоказания

Метод не показан при нерезектабельных метастазах в ремнант или нерезектабельных внепеченочных метастазах, тяжелой портальной гипертензии, высокой степени анестезиологического риска, невозможности иссечения в пределах здоровых тканей, а также при нерезектабельности первичной опухоли.

I этап ALPPS

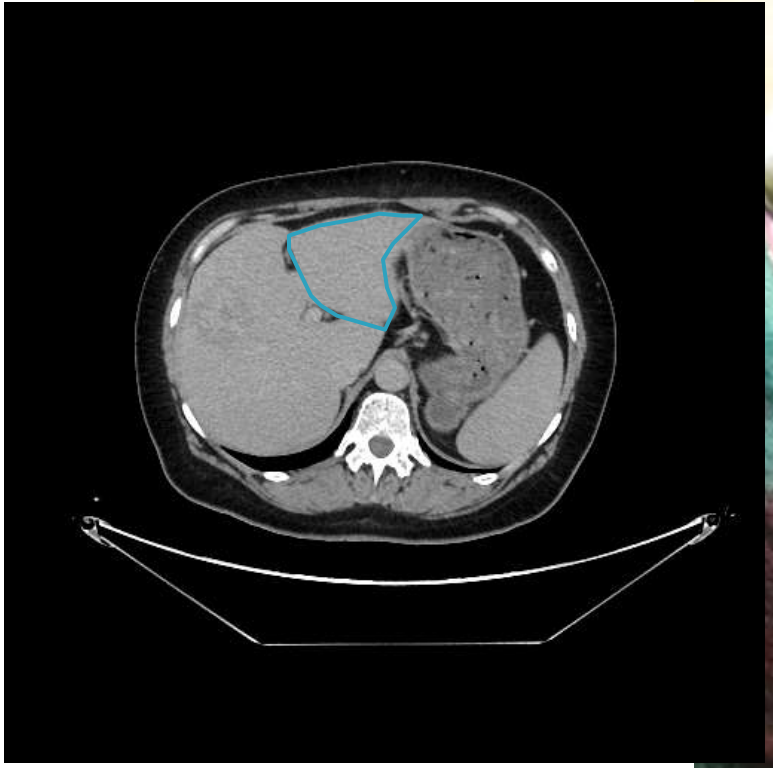

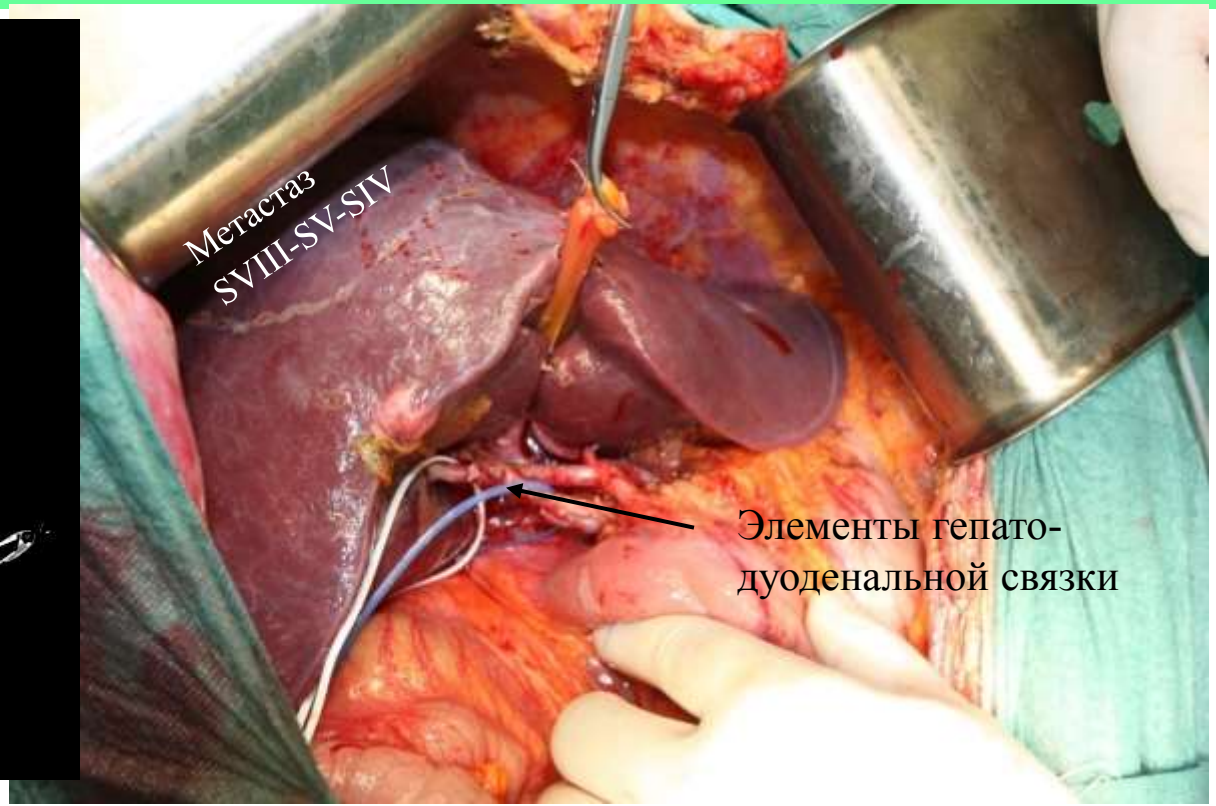
Метастаз
SVIII-SV-SIV
Элементы гепато-
дуоденальной связки

I этап ALPPS

Выполнена диссекция паренхимы печени до передней поверхности нижней полой вены

«clean up» ремнанта

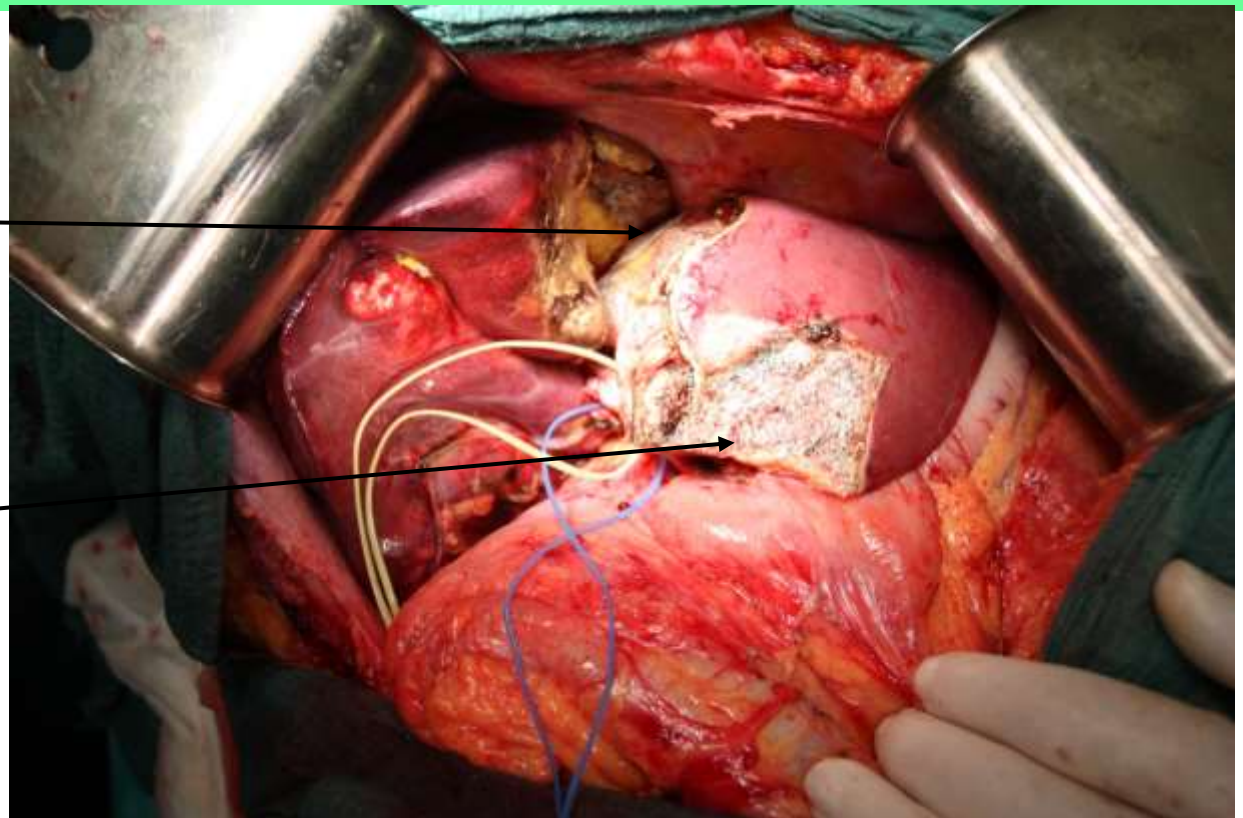

I этап ALPPS

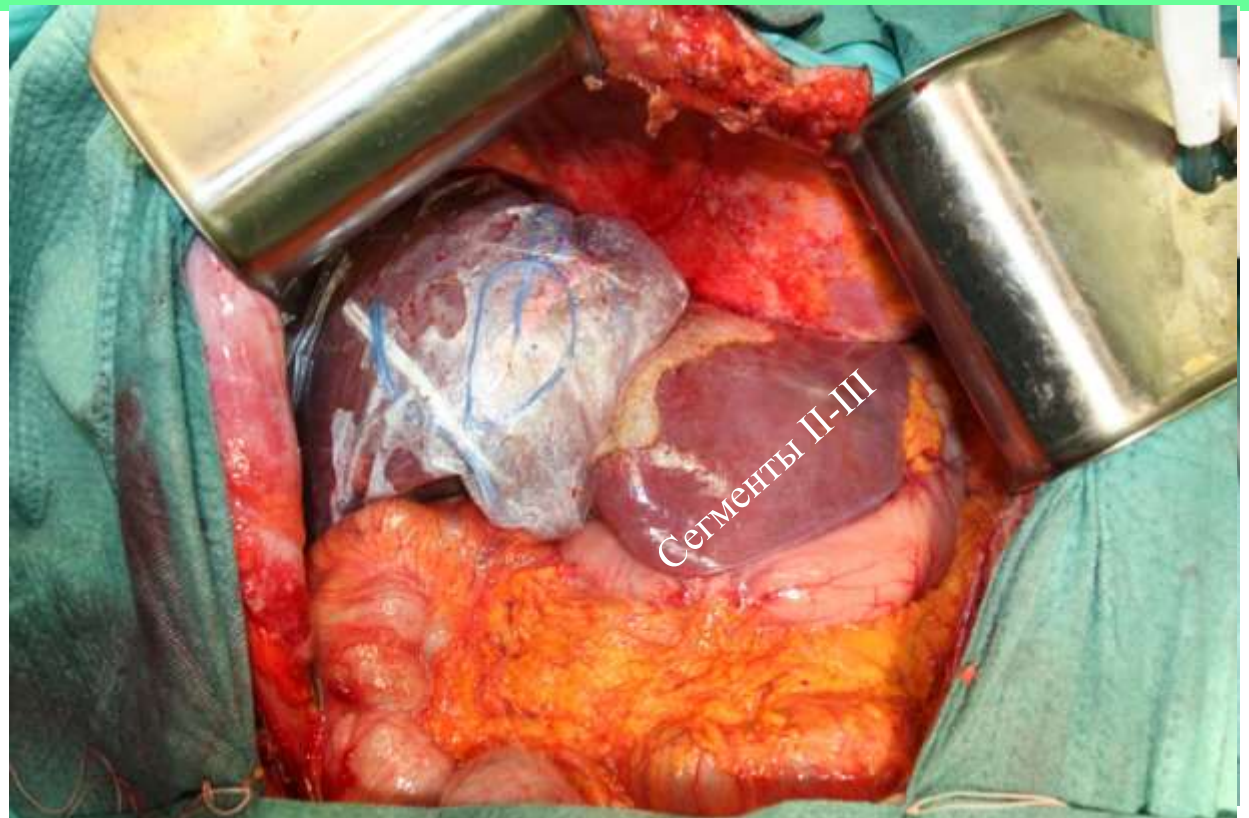

II этап ALPPS

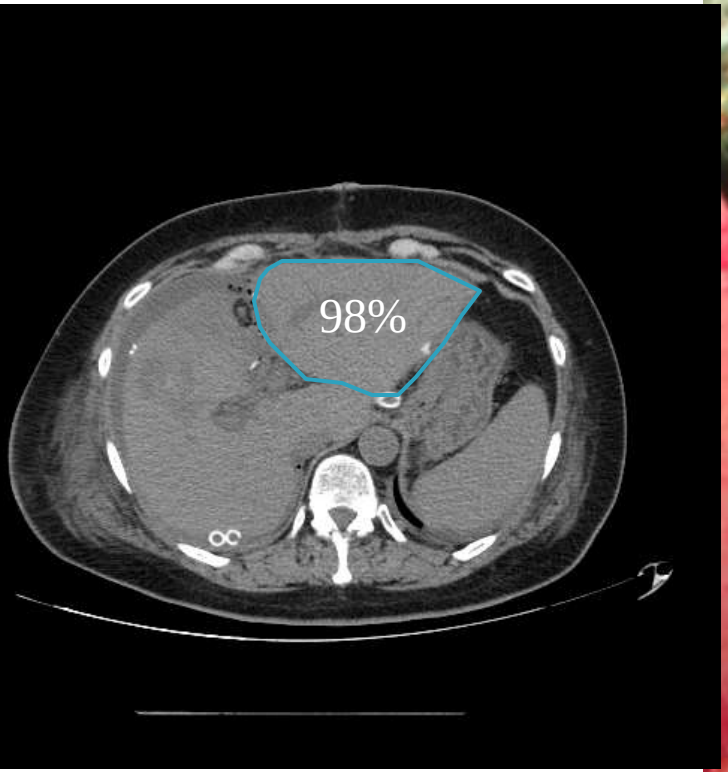

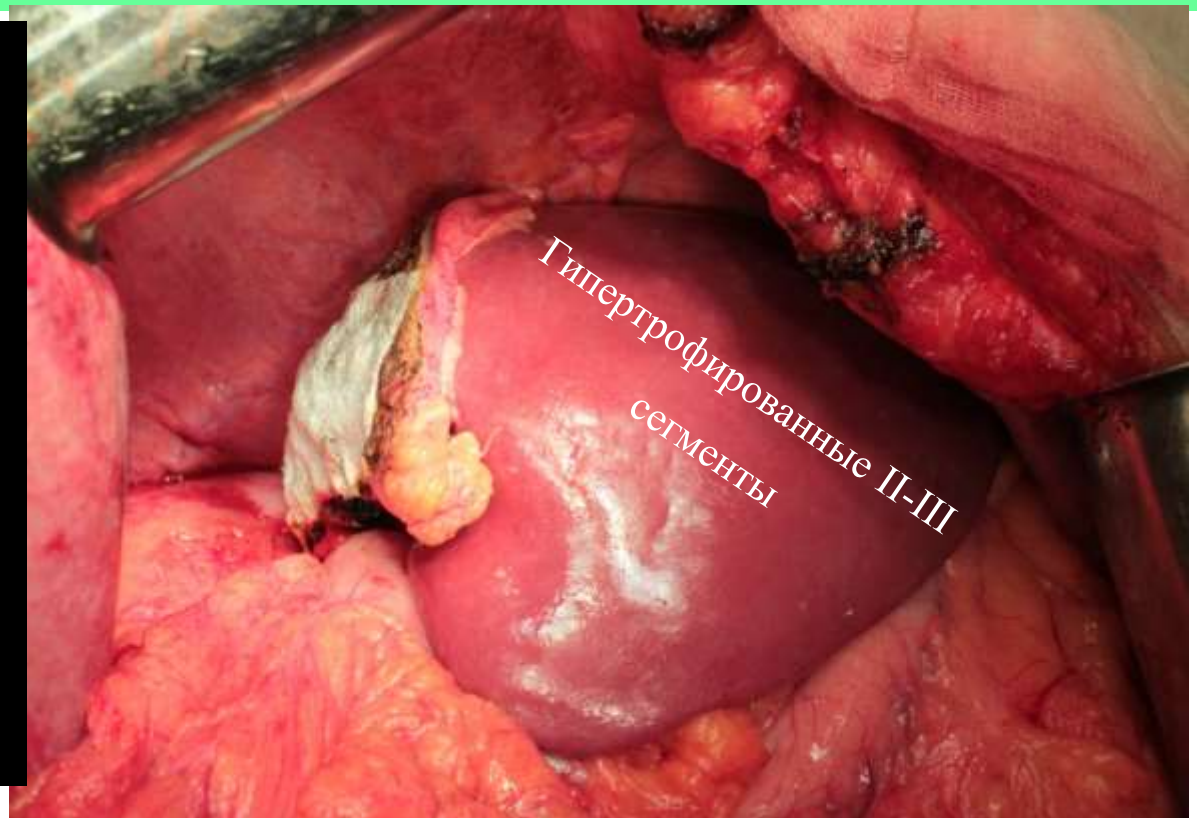

ALPPS. Собственные результаты.

Цель – показать клиническую эффективность модифицированной двухстадийной резекции печени (ALPPS).

Собственные результаты.

В период 2013 – 2019 в СОКОД выполнено 22 ALPPS.

	Число больных	Средний возраст, лет
Мужчины	12	54,5
Женщины	10	50,3

	Время операции, мин
I этап	220 ± 30
II этап	180 ± 20

Собственные результаты. Нозологическая структура

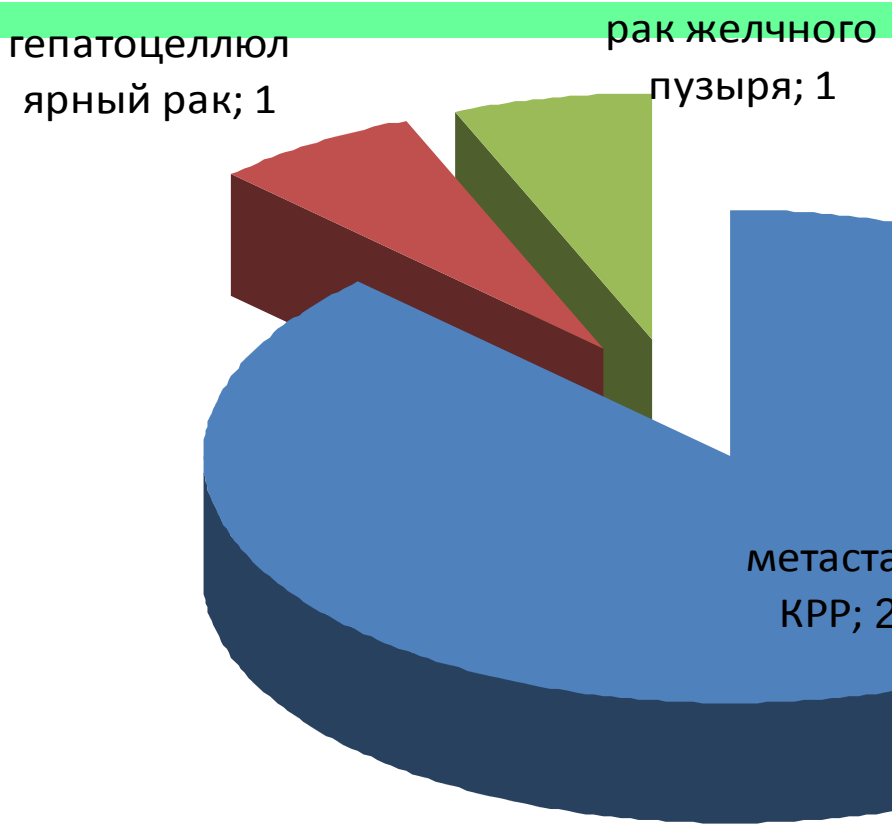

Предоперационное лечение

- 6 больных получали неоадъювантную химиотерапию (FOLFOX, FOLFIRI)
- 4 больным выполнялась чрескожная радиочастотная абляция метастазов

Собственные результаты

Предоперационный средний объем ремнанта составил 403 см^3.

Средний послеоперационный объем ремнанта через 6 дней был 706 см^3.

Средняя разница между пред- и послеоперационным объемом ремнанта был 303 см^3, что представляет собой рост среднего объема на 78,4%.

Послеоперационные осложнения

Виды осложнений после I этапа	N
Полиорганная недостаточность	1
Отсутствие гипертрофии ремнанта	1

Виды осложнений после II этапа	N
Подпеченочные абсцессы	4
Асцит	4
Желчеистечение	7
Нагноение послеоперационной раны	4

Клиническое наблюдение 1

Больной Л., 68 лет.
Диагноз: Рак сигмовидной кишки pT4N2M1(печень)G2.
12.02.2014
операция – паллиативная резекция сигмовидной кишки.

Клиническое наблюдение 1

Больному выполнен I этап ALPPS. Промежуток между этапами – 10 суток. Гипертрофия ремнанта составила 114%.

КТ печени после I этапа.

Клиническое наблюдение 1

Осложнение послеоперационного периода (II этап) – наружный желчный свищ. Свищ самостоятельно закрылся на 11 сутки после операции. На 14 сутки больной выписан в удовлетворительном состоянии.

Клиническое наблюдение 2

Больная К., 52 лет.
Диагноз: Рак сигмовидной кишки pT3N2M0G3.
31.05.2011 операция – резекция сигмовидной кишки с аорто-подвздошной лимфодиссекцией.
06.2011-10.2011 6 ц ПХТ по системе FL. Прогрессия в 2012 – метастазы в печень.
04.2012 -07.2012 5 ц ПХТ по системе FOLFOX.
26.07.2012 операция - лапаротомия, лимфодиссекция билиопанкреатодуоденальной зоны, РЧА S4б, S3 печени, холецистэктомия. 09.2012-01.2013 5 ц ПХТ по системе FOLFOX + бевацизумаб.
21.11.2013 Химиоэмболизация правой долевой ветви печеночной артерии печени + РЧА метастазов S4a, S4b, S3, S8. 02.2013-03.2013 8 ц ПХТ Авастин.

Клиническое наблюдение 2

Клиническое наблюдение 2

Больной выполнен I этап ALPPS. КТ-волюметрия на 10 сутки после I этапа – отсутствие гипертрофии ремнанта.

Клиническое наблюдение 2

На 16 сутки после I этапа выполнены множественные атипичные резекция печени. На 31 сутки больная выписана в удовлетворительном состоянии.

КТ печени после атипичной резекции

Выводы

ALPPS - эффективная двухэтапная хирургическая техника . Она дает возможность избежать развития пострезекционной печеночной недостаточности и выполнить полное удаление опухолей, которые ранее считались нерезектабельными в течение одной госпитализации.

Центральная бисекционэктомия

Центральная бисекционэктомия

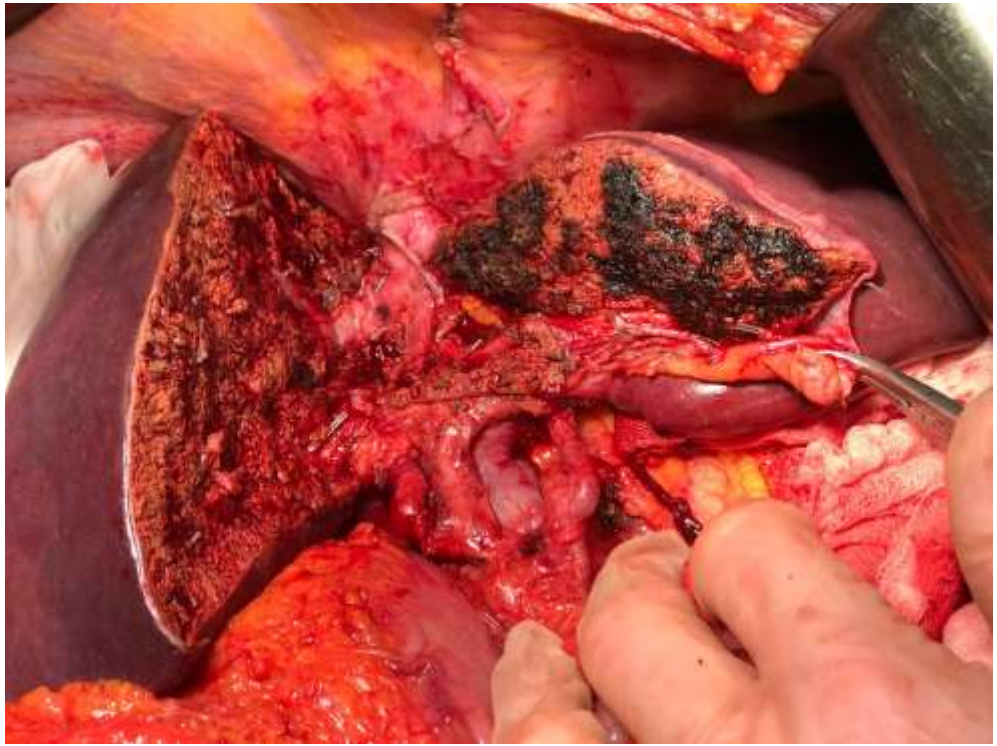

Центральная бисекционэктомия

БЛАГОДАРИМ ЗА ВНИМАНИЕ!