МРНЦ ИМ. А.Ф. ЦЫБА - ФИЛИАЛ ФГБУ «НМИЦ РАДИОЛОГИИ» МИНЗДРАВА РОССИИ

СОЛИТАРНЫЙ МЕТАСТАЗ СВЕТЛОКЛЕТОЧНОГО ВАРИАНТА ПОЧЕЧНО-КЛЕТОЧНОГО РАКА В ЩИТОВИДНУЮ ЖЕЛЕЗУ

ОБНИНСК, 2019

ЭПИДЕМИОЛОГИЯ

- МЕТАСТАЗЫ ЗЛОКАЧЕСТВЕННЫХ НОВООБРАЗОВАНИЙ РАЗЛИЧНЫХ ЛОКАЛИЗАЦИЙ В ЩИТОВИДНУЮ ЖЕЛЕЗУ СОСТАВЛЯЮТ 1,4 - 3 % СРЕДИ ВСЕХ ОПУХОЛЕВЫХ ПОРАЖЕНИЙ ЩИТОВИДНОЙ ЖЕЛЕЗЫ[1];
- В 33 % МЕТАСТАТИЧЕСКОЕ ПОРАЖЕНИЕ ЩИТОВИДНОЙ ЖЕЛЕЗЫ НАБЛЮДАЕТСЯ ПРИ СВЕТЛОКЛЕТОЧНОМ ВАРИАНТЕ ПОЧЕЧНО-КЛЕТОЧНОГО РАКА;
- В 16 % - РАКЕ МОЛОЧНОЙ ЖЕЛЕЗЫ;
- В 9 % - РАКЕ ПИЩЕВОДА;
- В 7 % - ПРИ ЗЛОКАЧЕСТВЕННЫХ НОВООБРАЗОВАНИЯХ МАТКИ[2]

1. Злокачественные новообразования в России в 2014 году. Под редакц. Каприна А.Д., Старинского В.В., Петровой Г.В., Москва 2016
2. Chung A., Tran T., Brumund K. et al. Metastases to the thyroid: a review of the literature from the last decade. Thyroid. 2012;22:258–268.

ЭПИДЕМИОЛОГИЯ

- 20 - 30 % ПАЦИЕНТОВ СО СВЕТЛОКЛЕТОЧНЫМ ВАРИАНТОМ ПОЧЕЧНО-КЛЕТОЧНОГО РАКА НА МОМЕНТ УСТАНОВЛЕНИЯ ДИАГНОЗА ИМЕЮТ МЕТАСТАЗЫ;
- ИЗЛЮБЛЕННЫМИ «ОРГАНАМИ-МИШЕНЯМИ» ЯВЛЯЮТСЯ:
- ЛЕГКИЕ - 45,2 %;
- КОСТИ - 29,5 %;
- ЛИМФАТИЧЕСКИЕ УЗЛЫ - 21,8 %;
- ПЕЧЕНЬ - 20,3 %;
- НАДПОЧЕЧНИКИ - 8,9 %;
- ГОЛОВНОЙ МОЗГ - 8,1 %[3]

3. Bianchi M., Sun M., Jeldres C. et al. Distribution of metastatic sites in renal cell carcinoma: a population-based analysis. Ann Oncol. 2012;23:973–980.

Review

Local treatments for metastases of renal cell carcinoma: a systematic review

Saeed Dabestani, Lorenzo Marconi, Fabian Hofmann, Fiona Stewart, Thomas B L Lam, Steven E Canfield, Michael Staehler, Thomas Powles, Börje Ljungberg, Axel Bex

Local treatment of metastases such as metastasectomy or radiotherapy remains controversial in the treatment of metastatic renal cell carcinoma. To investigate the benefits and harms of various local treatments, we did a systematic review of all types of comparative studies on local treatment of metastases from renal cell carcinoma in any organ. Interventions included metastasectomy, radiotherapy modalities, and no local treatment. The results suggest that patients treated with complete metastasectomy have better survival and symptom contro bone metastases) than those treated with either incomplete or no metastasectomy. Neverthel was marred by high risks of bias and confounding across all studies. Although the findings interpreted with caution, they and the identified gaps in knowledge should provide gu researchers, and directions for further research.

Lancet Oncol 2014; 15: e549–e561

Department of Urology, Skåne University Hospital, Malmö, Sweden

Introduction

Renal cell carcinoma frequently leads to synchronous or metachronous metastases[4] and has an estimated age-standardised mortality in Europe of 2·4·6%.[5] For synchronous metastatic renal cell carcinoma, cytoreductive nephrectomy in combination with treatment with interferon alfa resulted in a significant improvement in median overall survival compared with treatment with interferon alfa alone.[6] However, in the era of targeted treatment the role of cytoreductive nephrectomy is not well defined. With present targeted drugs, the proportion of patients achieving an objective response has been between 20–40%, but complete responses were reported in only 1–3% of patients.[7,8] Data from a population-based analysis suggest that median overall survival plateaus at 9–40 months,

(WBRT) or stereotactic radion with WBRT. SRS delivers highl precisely defined target area, dose to surrounding areas.[9] bone, conventional radiothera body radiotherapy (SBRT) are o radiotherapy primarily applied whereas SBRT, like SRS, deliver or multi-fraction radiation.[10]

Until now, no systematic of different local treatment op renal cell carcinoma has been d identify potential benefits of fore, in this systematic review, question of whether integrati

Лекция **ОНКОУРОЛОГИЯ 2'2015**

Неоадъювантная таргетная терапия у больных почечно-клеточным раком

Б.Я. Алексеев, К.М. Нюшко, А.С. Калпинский

Московский научно-исследовательский онкологический институт им. П.А. Герцена – филиал ФГБУ «Национальный медицинский исследовательский радиологический центр» Минздрава России; Россия, 125284, Москва, 2-й Боткинский проезд, 3

Контакты: *Алексей Сергеевич Калпинский dr.Kalpinskiy@rambler.ru*

Циторедуктивная нефрэктомия у больных метастатическим почечно-клеточным раком (мПКР) в самостоятельном варианте не может рассматриваться как единственный эффективный метод лечения, за редким исключением немногих больных с солитарными метастазами. В настоящее время циторедуктивная нефрэктомия является частью мультимодального подхода, сочетающего в себе хирургическое лечение и системную лекарственную терапию. Целесообразность выполнения циторедуктивной нефрэктомии продемонстрирована во многих ретроспективных и 2 проспективных исследованиях. В связи с отсутствием влияния иммунотерапии на первичную опухоль ее не использовали в качестве предоперационной в эру цитокиновой терапии мПКР. В настоящее время, в эру таргетной терапии, внимание многих исследователей сосредоточилось на роли неоадъювантной таргетной терапии в лечении больных как локализованным и местно-распространенным раком, так и мПКР. К потенциальным преимуществам неоадъювантной терапии при локализованном и местно-распространенном ПКР относят облегчение оперативного вмешательства и увеличение возможности выполнения органосберегающего лечения за счет снижения стадии первичной опухоли и уменьшения размера опухолей.

К потенциальным преимуществам неоадъювантной таргетной терапии у больных мПКР относят: быстрое начало необходимой системной терапии, выявление пациентов с первично-рефрактерными опухолями и снижение стадии первичной опухоли перед операцией. Согласно данным многочисленных ретроспективных и нескольких проспективных исследований II фазы, неоадъювантная таргетная терапия у больных локализованным и местно-распространенным ПКР возможна и переносима, а хирургическое лечение после неоадъювантной таргетной терапии является безопасным и выполнимым с низкой частотой осложнений. В целом

4. Abel E.J., Wood C.G. Cytoreductive nephrectomy for metastatic RCC in the era of targeted therapy. Nat Rev Urol. 2009;6:375–383.

5 Dabestani S., Marconi L., Hofmann F. at al. Local treatments for metastases of renal cell carcinoma: a systematic review. Lancet Oncol. 2014;15:e549–e561.

6. Алексеев Б.Я., Нюшко К.М., Калпинский А.С. Неоадъювантная таргетная терапия больных почечно-клеточным раком. Онкоурология 2, 2015

КЛИНИЧЕСКИЙ ПРИМЕР

У БОЛЬНОГО А., 56 лет, ЗА 5 ЛЕТ ДО ОБРАЩЕНИЯ В КЛИНИКУ МРНЦ им. А.Ф; ЦЫБА, В ОНКОЛОГИЧЕСКОМ ЦЕНТРЕ ПО МЕСТУ ЖИТЕЛЬСТВА БЫЛА ВЫПОЛНЕНА ЛЕВОСТОРОННЯЯ НЕФРЭКТОМИЯ ПО ПОВОДУ СВЕТЛОКЛЕТОЧНОГО ВАРИАНТА ПОЧЕЧНО-КЛЕТОЧНОГО РАКА pT1N0M0, стадия I.

ГИСТОЛОГИЧЕСКОЕ ЗАКЛЮЧЕНИЕ: ТКАНЬ ПОЧКИ С ИНКАПСУЛИРОВАННЫМ ПОЧЕЧНО-КЛЕТОЧНЫМ РАКОМ, СВЕТЛОКЛЕТОЧНЫЙ ВАРИАНТ, III ГРАДАЦИЯ ПО ФУРМАН, G3 ПО СИСТЕМЕ ISUP, С НЕКРОЗАМИ, ОЧАГАМИ РАБДОИДНОЙ ДИФФЕРЕНЦИРОВКИ И ИНВАЗИВНЫМ РОСТОМ В ПРИЛЕЖАЩЮЮ ТКАНЬ ПОЧКИ.

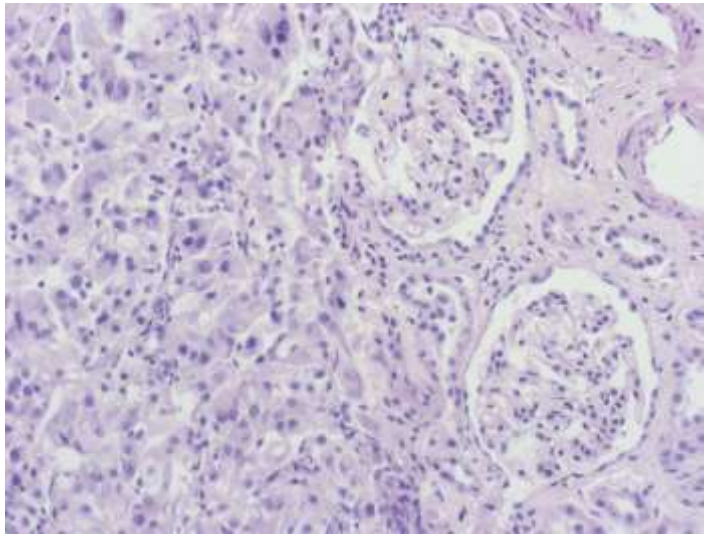

Окраска гематоксилин-эозин, х200.

КЛИНИЧЕСКИЙ ПРИМЕР

В СЕНТЯБРЕ 2018 ГОДА ОБНАРУЖИЛ ДЕФОРМАЦИЮ ШЕИ СПРАВА, С ЭТОГО ЖЕ ВРЕМЕНИ ЗАРЕГИСТРИРОВАНО ПОСТОЯННОЕ ПОВЫШЕНИЕ ТЕМПЕРАТУРЫ ТЕЛА ОТ 37,1° С ДО 38,0° С. ПРИ ЭХОГРАФИЧЕСКОМ ИССЛЕДОВАНИИ ШЕИ ОТМЕЧЕНО РЕЗКОЕ УВЕЛИЧЕНИЕ ПРАВОЙ ДОЛИ ЩИТОВИДНОЙ ЖЕЛЕЗЫ, КОТОРАЯ ТОТАЛЬНО ЗАМЕЩЕНА УЗЛОВЫМ ОБРАЗОВАНИЕМ 7*4*4 см., С ВОЛНИСТЫМИ, ЧЕТКИМИ, ЛОКАЛЬНО НЕРОВНЫМИ КОНТУРАМИ, СОЛИДНОЙ СТРУКТУРЫ, ПОНИЖЕННОЙ ЭХОПЛОТНОСТИ.

КЛИНИЧЕСКИЙ ПРИМЕР

В ГОТОВЫХ ЦИТОЛОГИЧЕСКИХ ПРЕПАРАТАХ: КАРТИНА ФОЛЛИКУЛЯРНОЙ ОПУХОЛИ ЩИТОВИДНОЙ ЖЕЛЕЗЫ ИЗ КЛЕТОК ГЮРТЛЯ ПО СИСТЕМЕ BATHESDA, 2017 – IV категория. В КЛИНИКЕ МРНЦ им. А.Ф. ЦЫБА БЫЛА ВЫПОЛНЕНА ПОВТОРНАЯ БИОПСИЯ. ЗАКЛЮЧЕНИЕ: В МАТЕРИАЛЕ ОБНАРУЖЕНЫ МНОГОЧИСЛЕННЫЕ, ПРЕИМУЩЕСТВЕННО РАЗРОЗНЕННО ЛЕЖАЩИЕ ОПУХОЛЕВЫЕ КЛЕТКИ С КРУПНОЙ ОКСИФИЛЬНОЙ ЦИТОПЛАЗМОЙ С ГИПЕРТРОФИРОВАННЫМИ ЯДРЫШКАМИ. ПО ДАННОМУ МАТЕРИАЛУ ОДНОЗНАЧНО ВЫСКАЗАТЬСЯ О ХАРАКТЕРЕ ПРОЦЕССА – ОПУХОЛЬ ЩИТОВИДНОЙ ЖЕЛЕЗЫ ИЗ КЛЕТОК ГЮРТЛЯ? ДРУГОЕ? НЕ ПРЕДСТАВЛЯЕТСЯ ВОЗМОЖНЫМ. РЕКОМЕНДУЕТСЯ ГИСТОЛОГИЧЕСКОЕ ИССЛЕДОВАНИЕ.

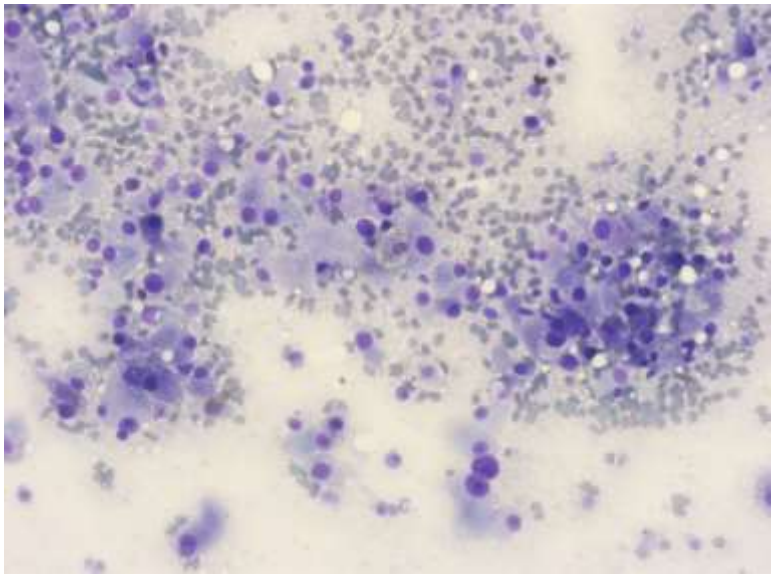

Окраска Маю-Грюнвальду, х200.

КЛИНИЧЕСКИЙ ПРИМЕР

ОПЕРАЦИЯ: ГЕМИТИРЕОИДЭКТОМИЯ СПРАВА, СЕЛЕКТИВНАЯ ШЕЙНАЯ ДИССЕКЦИЯ СПРАВА

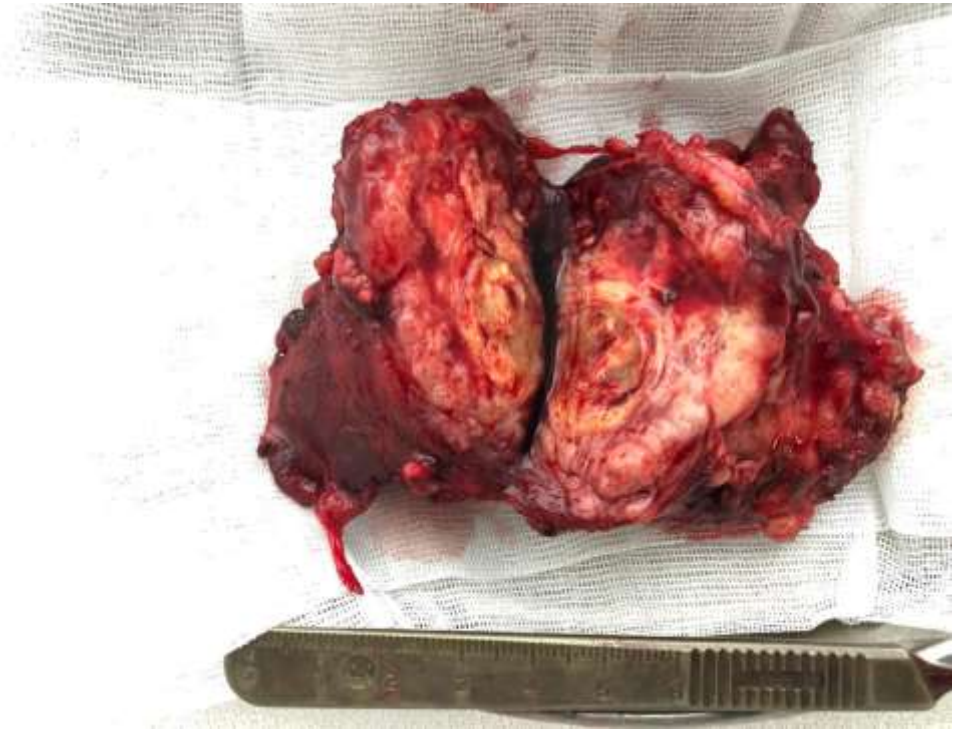

Макропрепарат метастаза светлоклеточного варианта почечно-клеточного рака в щитовидную железу

КЛИНИЧЕСКИЙ ПРИМЕР

ГИСТОЛОГИЧЕСКОЕ ИССЛЕДОВАНИЕ: ДОЛЯ ЩИТОВИДНОЙ ЖЕЛЕЗЫ СУБТОТАЛЬНО ЗАМЕЩЕНА ОПУХОЛЬЮ СОЛИДНО-ТРАБЕКУЛЯРНОГО СТРОЕНИЯ ИЗ СВЕТЛЫХ КЛЕТОК С ПОЛИМОРФНЫМИ ЯДРАМИ С НАЛИЧИЕМ ЯДРЫШЕК, КЛЕТОК ТИПА «ИНОРОДНЫХ ТЕЛ», С ОЧАГАМИ НЕКРОЗА И КРОВОИЗЛИЯНИЯМИ.

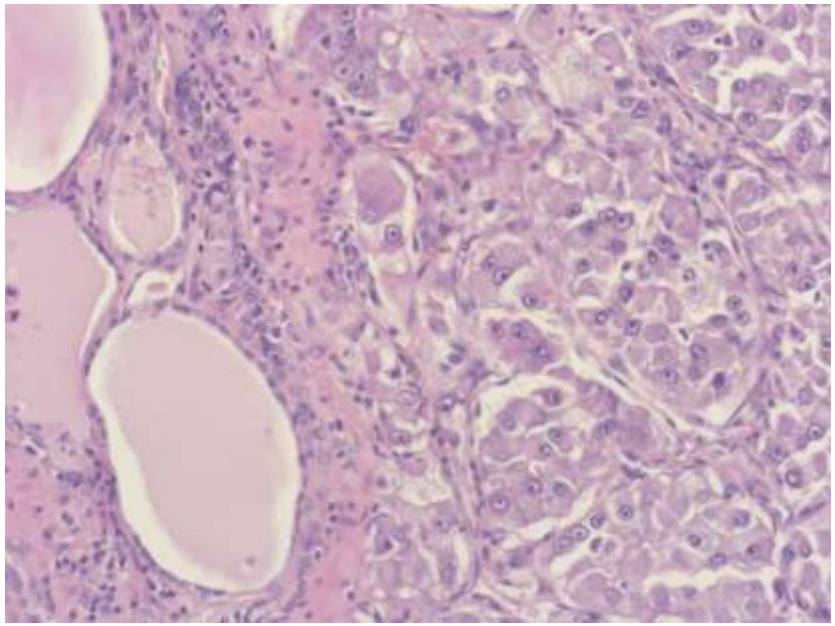

Окраска гематоксилин-эозин, 200х.

КЛИНИЧЕСКИЙ ПРИМЕР

ИММУНОГИСТОХИМИЧЕСКОЕ ИССЛЕДОВАНИЕ: В КЛЕТКАХ ОПУХОЛИ ВЫЯВЛЕНА ДИФФУЗНАЯ ВЫРАЖЕННАЯ МЕМБРАННАЯ ЭКСПРЕССИЯ CD10, И ОЧАГОВАЯ СЛАБАЯ МЕМБРАННАЯ ЭКСПРЕССИЯ CAIX, НЕ ВЫЯВЛЕНА ЭКСПРЕССИЯ RCC, TTF. ЗАКЛЮЧЕНИЕ: МЕТАСТАЗ СВЕТЛОКЛЕТОЧНОГО ВАРИАНТА ПОЧЕЧНО-КЛЕТОЧНОГО РАКА.

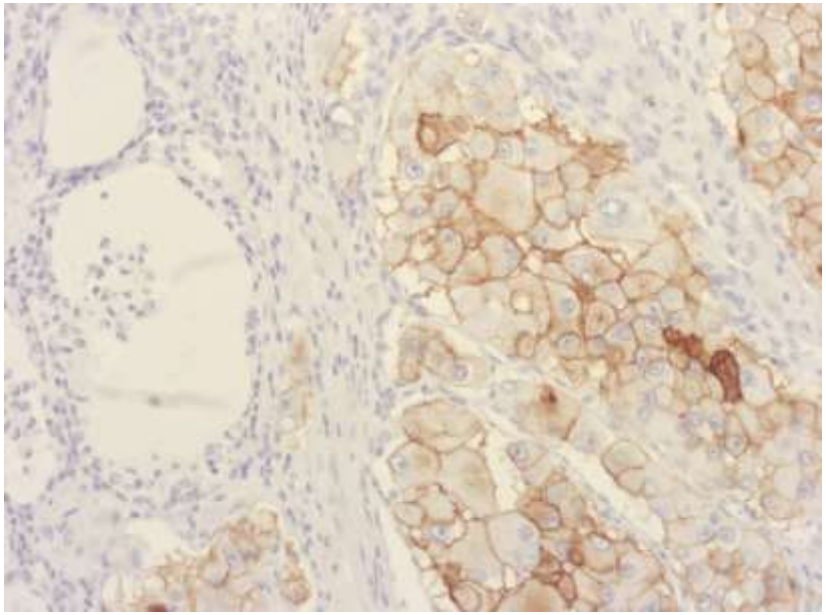

Иммуногистохимическое окрашивание CD10, 200х.

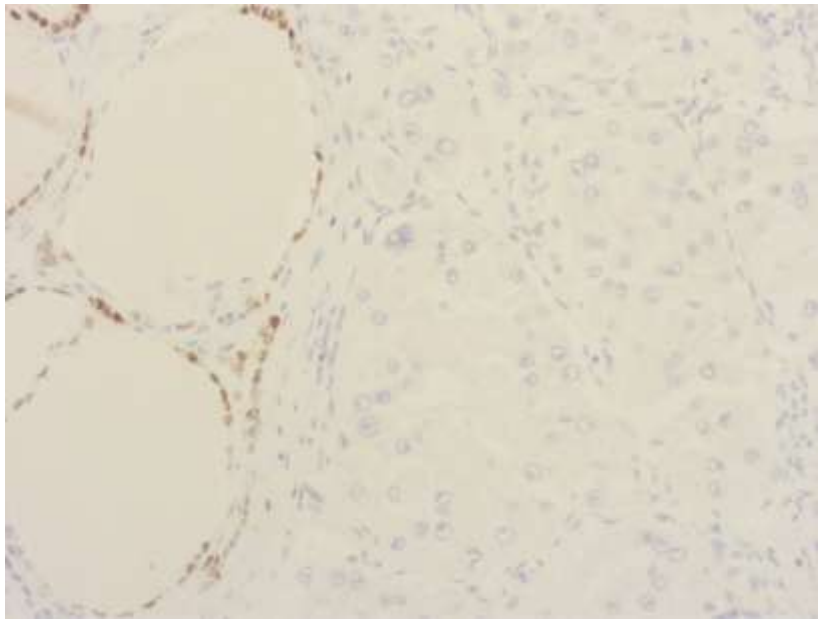

Иммуногистохимическое окрашивание TTF-1, 200х.

ЗАКЛЮЧЕНИЕ:

УКАЗАНИЕ НА НЕФРЭКТОМИЮ ПО ПОВОДУ СВЕТЛОКЛЕТОЧНОГО ВАРИАНТА ПОЧЕЧНО-КЛЕТОЧНОГО РАКА;

ЭХОГРАФИЧЕСКАЯ КАРТИНА ГИПЕРВАСУЛЯРНОГО ОБРАЗОВАНИЯ ЩИТОВИДНОЙ ЖЕЛЕЗЫ, НАЛИЧИЕ ВНУТРИСОСУДИСТЫХ ЭМБОЛОВ;

ЦИТОЛОГИЧЕСКАЯ КАРТИНА ФОЛЛИКУЛЯРНОЙ (ОКСИФИЛЬНОКЛЕТОЧНОЙ) ОПУХОЛИ ЩИТОВИДНОЙ ЖЕЛЕЗЫ

ИММУНОГИСТОХИМИЧЕСКОЕ ИССЛЕДОВАНИЕ ПОЗВОЛЯЕТ ВЕРИФИЦИРОВАТЬ ДИАГНОЗ

СПАСИБО ЗА ВНИМАНИЕ!