МНИОИ им. П.А. Герцена - филиал ФГБУ «НМИЦ радиологии» МЗ России

(Директор – академик РАН Каприн А.Д.)

Опыт тимэктомий из субксифоидального доступа у пациентов с генерализованной миастенией

д.м.н. Рябов А.Б., д.м.н. Пикин О.В., д.м.н. Щербакова Н.И., Салимов З.М.

Москва, 19.07.2019г.

Определение

Миастения - это заболевание нервно-мышечного синапса (НМС)

- в основе - аутоиммунный процесс, с образованием активированных лимфоцитов и аутоантител в тимусе и других лимфоидных органах
- направленный против никотиновых АХР постсинаптической мембраны мышцы и против других белковых структур нервно-мышечного синапса
- приводит к комплемент-опосредованному лизису постсинаптической мембраны мышцы
- вызывает дефицит и поражение функции рецепторов Ах
- клинически проявляется слабостью и патологической утомляемостью различных мышечных групп

Место хирургического этапа в лечении миастении

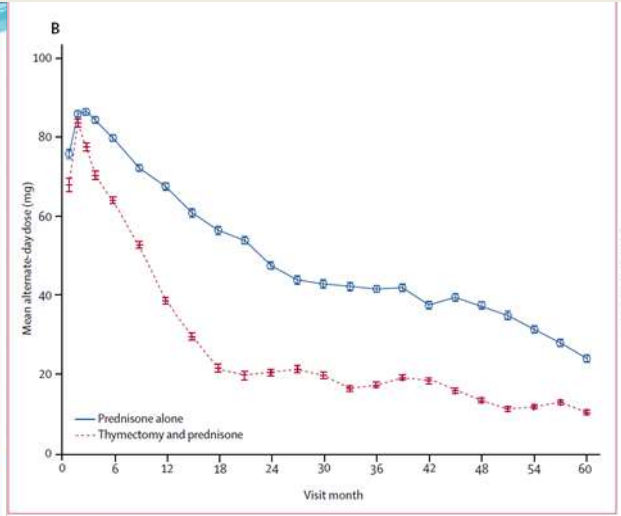

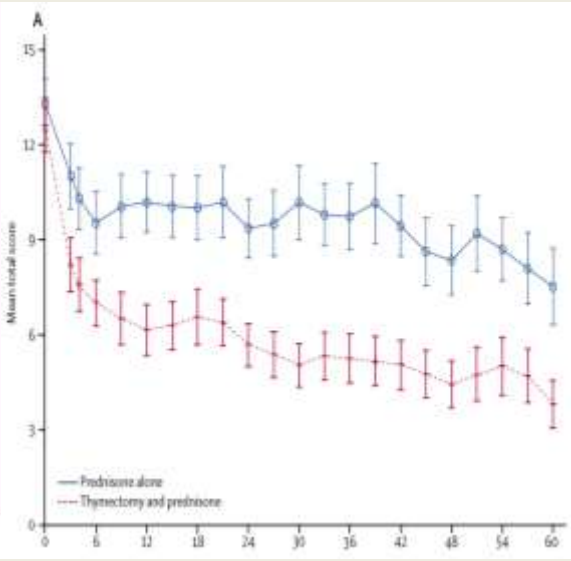

Figure 2: Mean Quantitative Myasthenia Gravis score (A) and mean alternate-day prednisone dose (B) by treatment group during the 5-year study period

Long-term effect of thymectomy plus prednisone versus prednisone alone in patients with non-thymomatous myasthenia gravis: 2-year extension of the MGTX randomised trial. Gil I Wolfe, Henry J Kaminski et al. www.thelancet.com/neurology. January 25, 2019 http://dx.doi.org/10.1016/ S1474-4422(18)30392-2

Доступы и виды тимэктомий

Хирургические доступы для тимэктомии

- Шейный
- Стернотомия
- Торакоскопия
- Роботическая операция
- Субксифоидальный
- С элевацией грудины
- Комбинированный (шейный+частичная стернотомия, торакоскопия+элевация грудины, торакоскопия+субксифоидальный)

Классификация тимэктомии

T-1 Тимэктомия шейным доступом
- a - стандартная
- b - Расширенная
- c - расширенная с частичной стернотомией
- d - расширенная с эндоскопической технологией

T-2 Видеоскопическая тимэктомия
- a- классическая VATS (односторонний доступ)
- b -VATET (билатеральный доступ с шейной диссекцией)
- c - видеоскопический с роботической технологий (односторонний)
- d - видеоскопический с роботической технологией (двусторонний)

T-3 Транстернальная тимэктомия
- a - стандартная
- b - расширенная

T-4 Шейная и трансстернальная тимэктомия

Sonett JR, Jaretzki A III. Thymectomy for nonthymomatous myasthenia gravis: a critical analysis. Ann N Y Acad Sci 2008;1132:315–28.

Малоинвазивная тимэктомия .

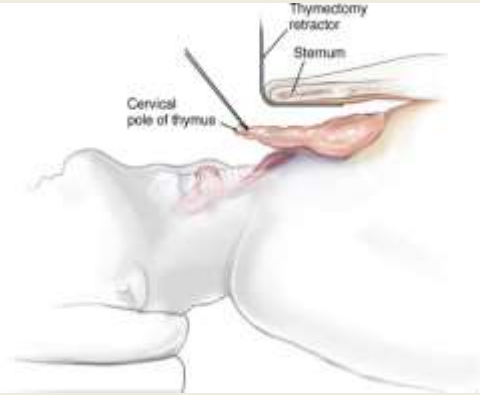

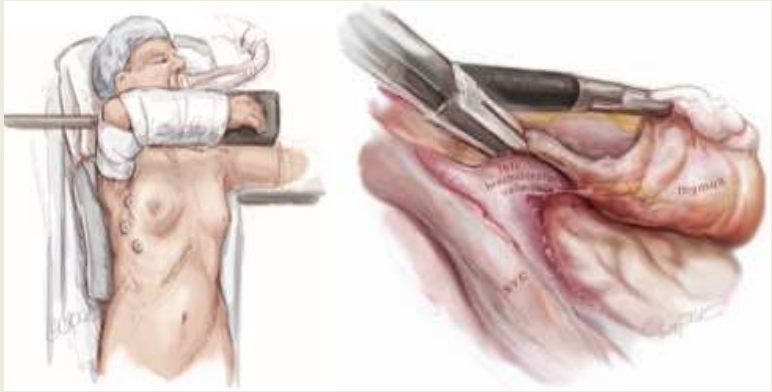

1988г. Трансцервикальная тимэктомия (J.D. Cooper)

1992г. J.Landreneau.
Боковой торакоскопический доступ

Cooper JD, Al-Jilaihawa AN, Pearson FG, Humphrey JG, Humphrey HE. An improved technique to facilitate transcervical thymectomy for myasthenia gravis. Ann Thorac Surg 1988;45:242-7.

Video-assisted thoracoscopic thymectomy using 5-mm ports and carbon dioxide insufflation. René Horsleben Petersen. Annals of Cardiothoracic Surgery. Vol 5, No 1 (January 2016)

Малоинвазивная тимэктомия .

1999г. J.D. Kido. Субксифоидальный доступ

Субксифоидальная тимэктомия

Marcin Zieliński
Рама Рочарда +
трансцервикальный
элеватор

Роботическая

Двухпортовая

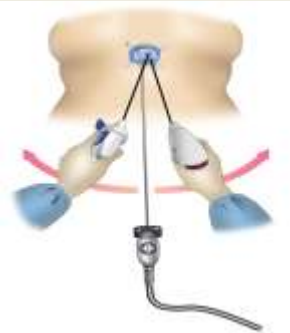

Однопортовая

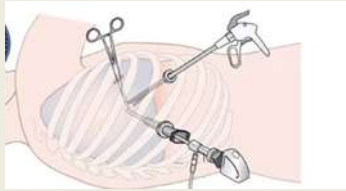

Subxiphoid versus lateral intercostal approaches thoracoscopic thymectomy for non-myasthenic early-stage thymoma: A propensity score -matched analysis. Zhang L, Li M, Jiang F, Zhang Z, Zhang Q, Xu L, International Journal of Surgery, 01.2019г.

- Меньший болевой синдром
- Сокращение сроков пребывания в стационаре
- Косметический эффект
- Отсутствие различий в послеоперационных осложнениях

Video-assisted thoracoscopic thymectomy versus subxiphoid single-port thymectomy: initial results. Takashi Suda, Ayumi Hachimaru, Daisuke Tochii, Ryo Maeda, Sachiko Tochii and Yasushi Takagi. Eur J Cardiothorac Surg 2016;49:i54–i58.

- Меньший болевой синдром
- Сокращение сроков пребывания в стационаре
- Меньший объем интраоперационной кровопотери

Цель исследования

- Оптимизация малоинвазивного доступа для тимэктомии у больных генерализованной миастенией

Данные МНИОИ
с января по май 2019г.

Количество больных	24
Возраст дебюта заболевания	18-50 (средний 31,4)
Тип миастении	AXP+ (20), MUSK+(3), Серонегативная (1)
Класс (по MGFA)	IIIA – 1 IIIB – 5 IVA – 8 IVB - 9 V - 1
Длительность заболевания	1-13 лет
Возраст на момент ТЭ	20-52 (средний 32,9)
Мужчин/женщин	2/22

Установка порта

GELPOINT

Applied Medical

Варианты кожного разреза и дренирования

СУБКСИФОИДАЛЬНАЯ ТИМЭКТОМИЯ

ПАЦИЕНТКА 26 ЛЕТ DS: АХР+ ГЕНЕРАЛИЗОВАННАЯ МИАСТЕНИЯ

Субксифоидальный доступ

Средняя продолжительность операции	171 мин
Средний объем кровопотери, мл	54±17
Время удаления дренажа	1 сутки (у 23), 3 сутки (у 1)
Послеоперационный койко-день	3,9
Операция из монопорта	5
С дополнительным портом справа	16
Переход на стандартную торакоскопию	3
Послеоперационные осложнения	1(кровотечение)
Гистологическая картина	Неинвазивная тимома,тип АВ – 1 Гиперплазия тимуса – 17 Инолютивные изменения - 6

Субксифоидальный доступ

Причинами перехода на торакоскопию явились:

- воронкообразная деформация грудной клетки (у 2) больных
- избыточное количество медиастинальной клетчатки (у 1) больного (ИМТ >30).

Косметические результаты

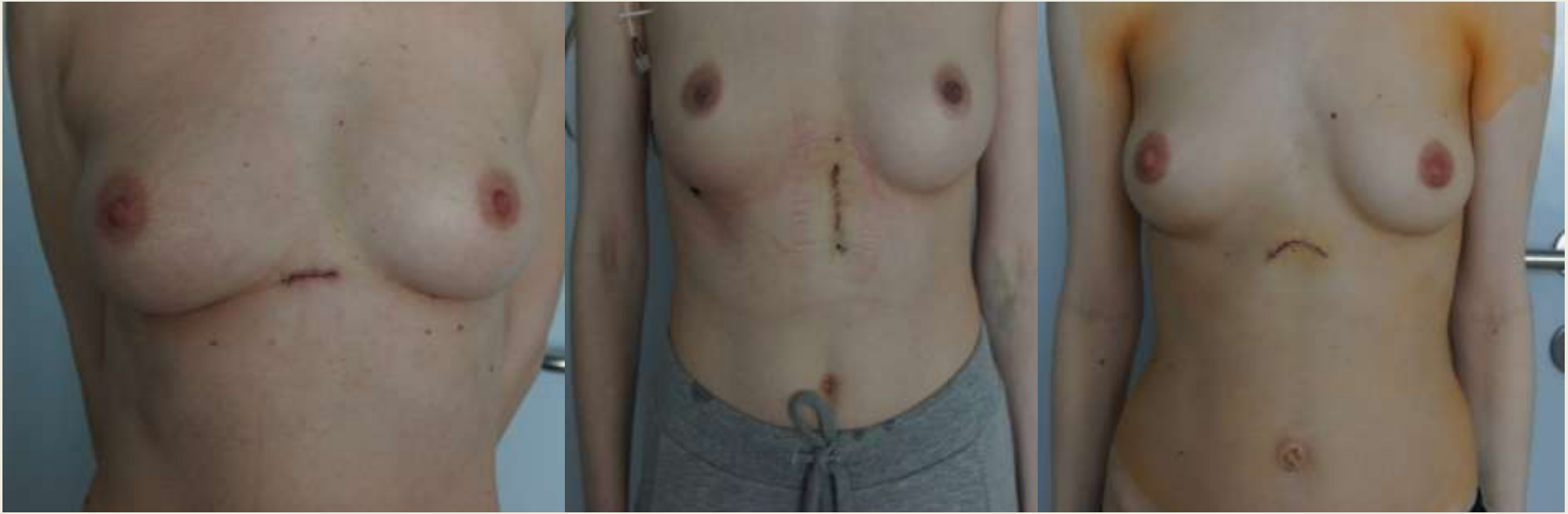

Данные о болевом синдроме по ВАШ

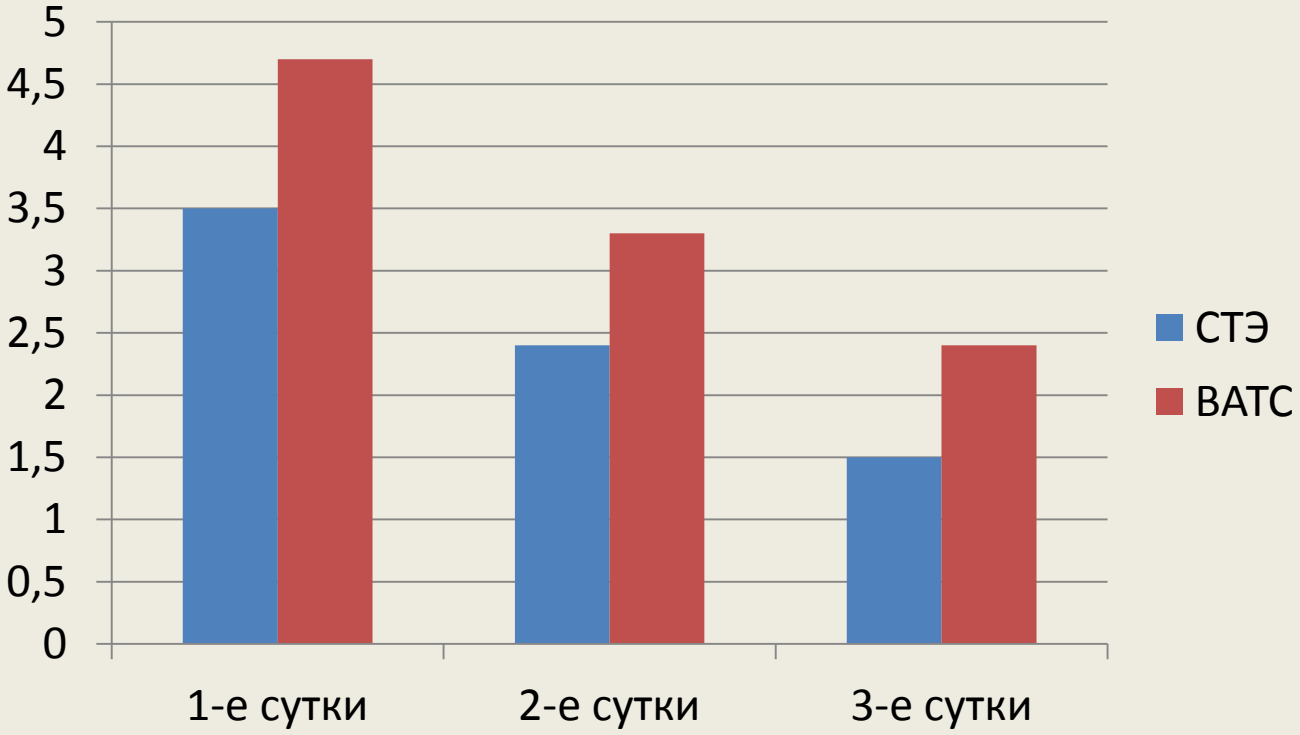

Преимуществом данного метода является:

- хорошая визуализация левого диафрагмального нерва
- хорошая визуализация левой плечеголовной вены
- меньшей степени выраженности болевой синдром

Выводы

- Торакоскопическая тимэктомия из субксифоидального доступа является одним из вариантов малоинвазивного хирургического лечения больных миастенией
- Данный доступ обеспечивает хорошую визуализацию ключевых анатомических структур, что повышает безопасность хирургических манипуляций
- По сравнению с другими вариантами малоинвазивных вмешательств характеризуется меньшим болевым синдромом, сокращением сроков пребывания в стационаре

Спасибо за внимание

«Науки только выигрывают, если используют заимствованные друг у друга методы и факты. Каждое такое соприкосновение наук всегда является шагом вперед. Правда, в момент, когда происходит движение вперед, подготовленное другой, родственной наукой, всегда находятся отсталые люди, выступающие с требованием прекратить нарушение незыблемых правил, установленных их наукой»

Луи Пастер