МРНЦ им. А.Ф. Цыба –филиал ФГБУ «НМИЦ радиологии» Минздрава России

Протонная терапия хордом основания черепа

Отделение протонной и фотонной терапии

Гулидов И.А., Семенов А.В., Гоголин Д.В., Гордон К.Б.

Докладчик: Семенов А.В.

Обнинск-2019

Введение

- Хордома – редкая, медленно растущая опухоль костной ткани, предположительно происходящая из остатков нотохорды
- 1 : 1 000 000 чел./год. ~300 новых случаев заболевания/год в США
- 40-50 чел./год с хордомами основания черепа – в России
- Большинство больных трудоспособного возраста
- Доброкачественная опухоль со склонностью к местному рецидивированию, инвазивному и экспансивному росту.

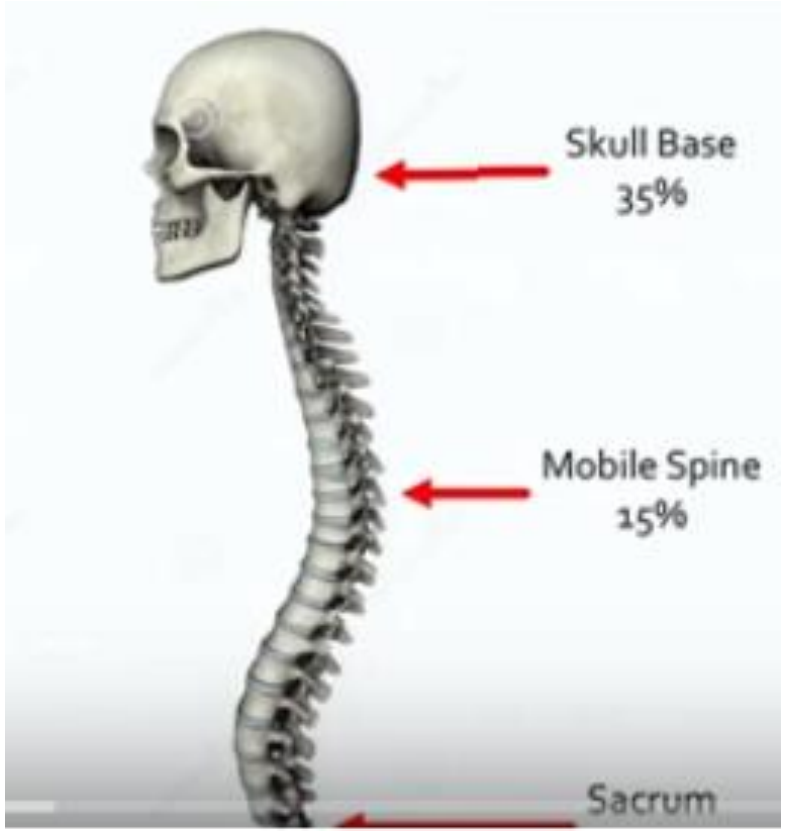

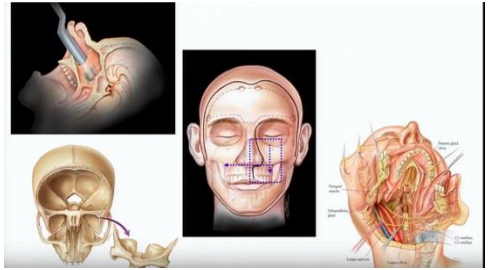

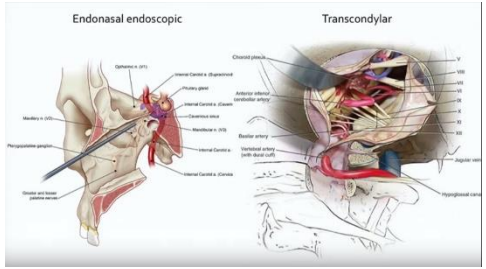

- Хирургическое удаление опухоли – основной и наиболее эффективный вид лечения
- Стандарт – максимально возможная безопасная резекция опухоли
- Полное радикальное удаление опухоли невозможно в 85-90% случаев (показана адьювантная лучевая терапия)
- Проведение послеоперационной лучевой терапии с минимальным интервалом между операцией и облучением достоверно повышает локальный контроль [1, 2]

[1] Postoperative Proton Therapy for Chordomas and Chondrosarcomas of the Spine Adjuvant Versus Salvage Radiation Therapy. Emma B. Holliday et al. // SPINE, 2015 Volume 40 , Number 8 , pp 544 – 549
[2]Adjuvant radiation therapy and chondroid chordoma subtype are associated with a lower tumor recurrence rate of cranial chordoma. Jian BJ et al. // J Neurooncol. 2010 May;98(1):101-8.

Лучевая терапия хордом

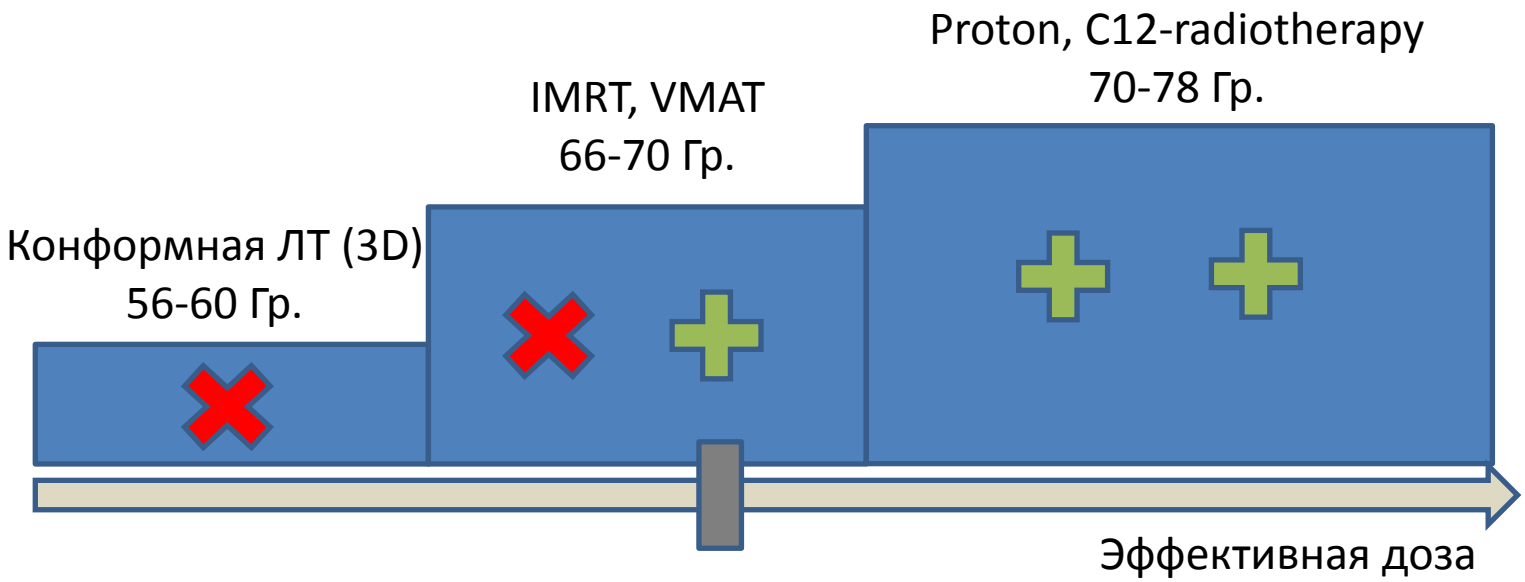





Протоны

- Дос
  Бра

Отл
изл

- Снижение нагрузки на критические структуры:

  - Уменьшение частоты и выраженности лучевых реакций
  - Снижение риска инвалидизации после лечения
  - Снижение риска развития радиоиндуцированных опухолей
  - Возможность эскалации дозы

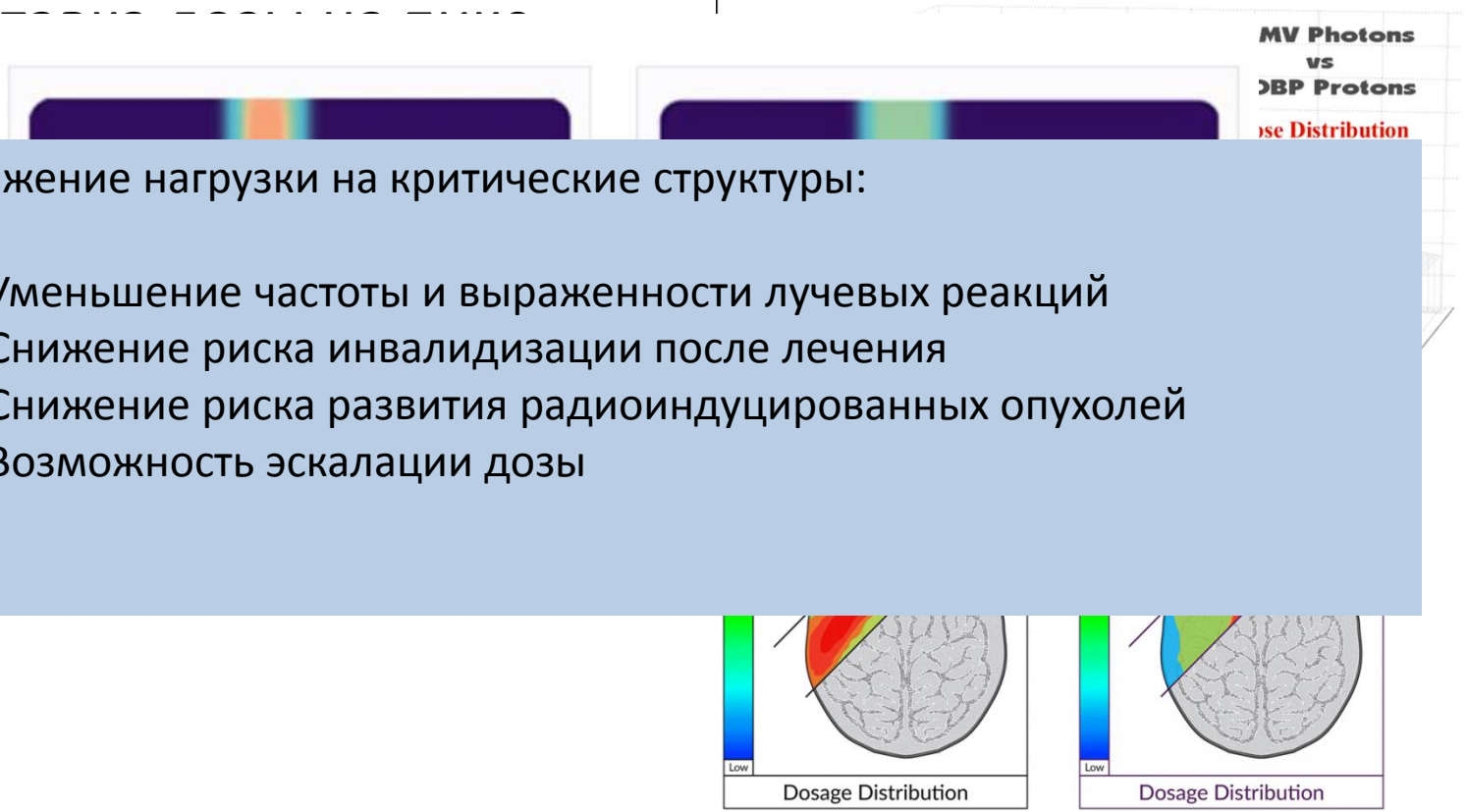

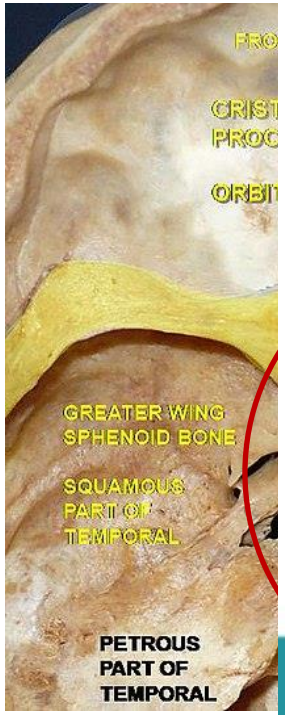

Characteristic	IMRT ($N = 23$)	PBRT ($N = 18$)
	Median	Median
Target volume		
Parotid only	120.5 cc	78.3 cc
Parotid and ipsilateral neck	373.0 cc	314.3 cc
PTV max dose to 0.15 cc	72.0 Gy	71.5 Gy (RBE)
Organ at risk		
Brainstem (maximum)	29.7 Gy	0.62 Gy (RBE)
Spinal cord (maximum)	36.3 Gy	1.9 Gy (RBE)
Oral cavity (mean)	20.6 Gy	0.94 Gy (RBE)
Parotid gland- contralateral (mean)	1.4 Gy	0.00 Gy (RBE)
Submandibular gland (contralateral (mean)	4.1 Gy	0.00 Gy (RBE)
Larynx* (mean)	21.4 Gy	10.3 Gy (RBE)

Proton beam radiation therapy results in significantly reduced toxicity compared with intensity-modulated radiation therapy for head and neck tumors that require ipsilateral radiation.
Romesser P. B., Cahlon O., Scher E., Zhou Y., Berry S. L., Rybkin A., Sine K. M., Tang S., Sherman E. J., Wong R., Lee N. Y.

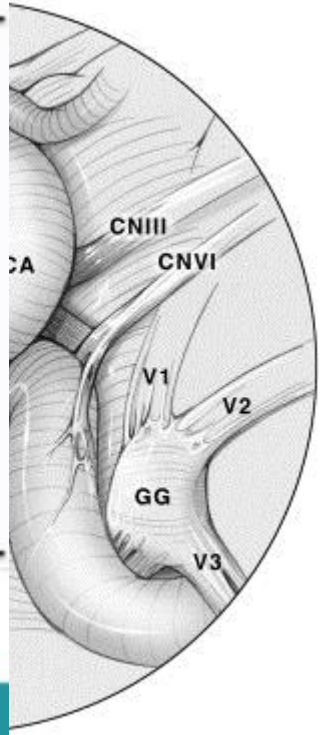

PubMed.gov
US National Library of Medicine
National Institutes of Health

PubMed | chordoma proton | Search

Create RSS Create alert Advanced

Table 4 Comparison of our findings with those of other studies

Author	Year	No.	F/U (m)	% of surgery[a]	Radiotherpay	Total dose	fractionations	Dose/fraction	5y-LC	5y-OS	Late complications
Debus [6]	2000	37	27	89	XRT	66.6	37	1.8	50	82	Hemiparasis: 1 patient
Zorlu [7]	2										
Sahgal [27]	2										
Hug [11]	1										
Ares [12]	2										
Hayashi [13]	2										
Schulz-Ertner [14]	2										
Mizoe [15]	2										
Uhl [16]	2014	155	72	90	CIT	60	20	3	72	85	No patient experienced severe late toxicities.
This study	2018	11	86	36	PT	65.0–70.2	26	2.5–2.7	80	73	Grade 3 brain necrosis: 1 patient Grade 3 optic neuropathy: 1 patient

	N	ПАТОЛОГИЯ	ВИД ЛЕЧЕНИЯ	РЕЗУЛЬТАТ	ТОКСИЧНОСТЬ	ЗАКЛЮЧЕНИЕ
Rombi, 2013	26	Хордомы и хондросаркомы основания черепа	Хирургия, протонная терапия. Средняя доза 74 гр для хордомы, 66 гр для хондросаркомы	5-летний ЛК 81 % для хордомы, 80% для хондросаркомы. 5-летняя ОВ 89 % и 85 %	Токсичности IV-V ст. не отмечено	Высокие показатели ЛК при приемлемой поздней токсичности
Ares, 2009	64	Хордомы и хондросаркомы основания черепа	Хирургия, протонная терапия. Средняя доза 68.4 гр	5-летний ЛК 81 % для хордомы, 94% для хондросаркомы, 5-летняя БРВ 81 % и 100 %; 5-летняя ОВ 62 % и 91 % соответственно	Повреждения зрительного нерва III-IV ст. у 2 пациентов. При 5-летнем наблюдении токсичность IV-V ст. отсутствует у 95 % пациентов	Протонная терапия безопасна и достаточно эффективна
Rutz, 2008	10	Хордомы и хондросаркомы основания черепа и позвоночника	Хирургия, протонная терапия. Доза 66-74 гр ± химиотерапия	3-летний ЛК, БРВ и ОВ 100 %	Поздняя токсичность у 3-х пациентов (алопеция, повреждение гипофиза, снижение слуха)	IMPT позволяет подводить более высокие дозы

Sort by:

Best match | Most recent

Download CSV

ПРОТОННЫЙ ТЕРАПЕВТИЧЕСКИЙ КОМПЛЕКС
МРНЦ им. А.Ф. Цыба - филиал ФГБУ «НМИЦ РАДИОЛОГИИ» Минздрава России

Число пациентов	9
Локализация	8 (88,8%) – основание черепа 1 (11,1%) – C1-C3 позв.
V (GTV) см3	38,1 см3 (10-75,5 см3)
СОД	70,0-72,0 GyRBE
Медиана наблюдения	14 мес. (2-32 мес.)
Непосредственные результаты (1 контрольный осмотр, 3-6 мес.)	SD – 9 (100%)
Осложнения лечения	Диплопия (легкая степень) – 1 (11,1%)

Пациентка К, 1968 г.р.
Диагноз: D.16. Хондроид-хордома области ската. Хирургическое лечение (резекция опухоли ската) от 16.08.17.

Anamnesis morbi. Зимой 2017 года пациентка стала отмечать слабость в левой руке. Выполнена МРТ. Диагностирована опухоль области ската 2,5х2,1х1,2 см., сдавливающая ствол головного мозга. Выполнено хирургическое лечение в объеме субрадикальной резекции опухоли от 16.08.17.

Больная обратилась за помощью в МРНЦ им. А.Ф.Цыба. С учетом наличия остаточного образования было принято решение о проведении протонной терапии на КПТ «Прометеус». РОД 2,0 GyRBE, СОД 70,0 GyRBE

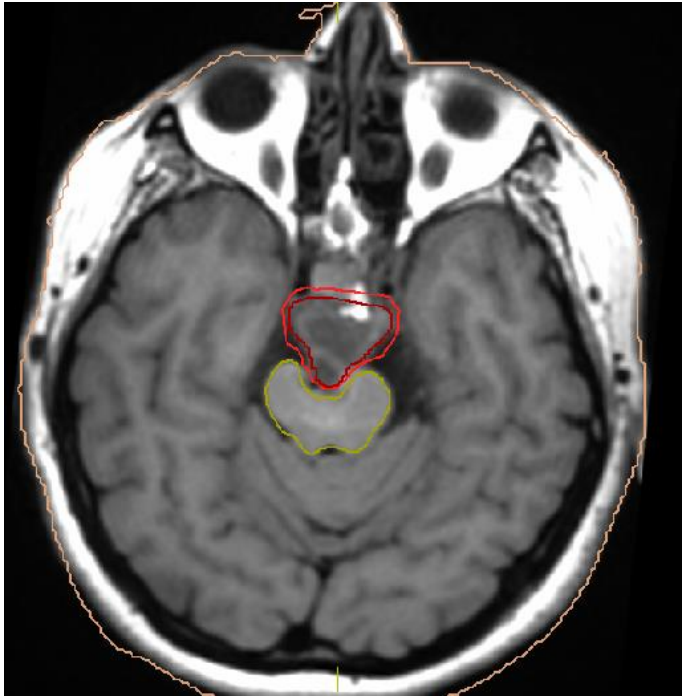

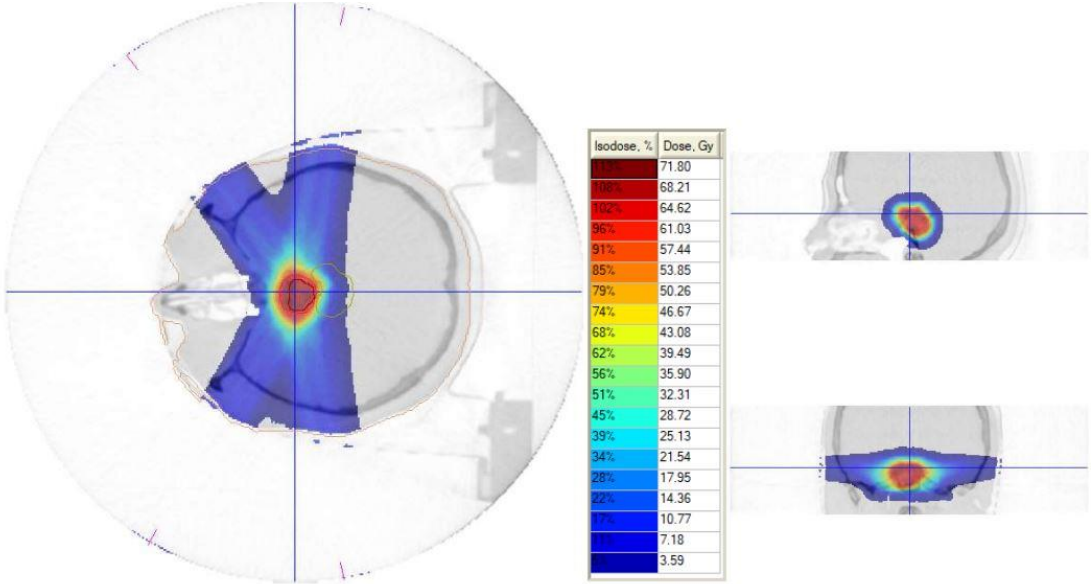

Доза - Объём, статистика

Структура	Объем, см^3	Минималная доза, Gy	Максимальная доза, Gy	Средняя доза, Gy
GTV	6,00	48,82	73,45	65,73
patient	2421,90	0,00	73,45	1,77
PTV	10,00	40,21	73,45	64,61
Pituitary *	0,50	25,75	60,86	41,13
Visual nerve R *	0,70	0,00	14,31	1,75
Visual nerve L *	0,60	0,00	15,84	2,79
Lens R *	0,20	0,00	0,00	0,00
Hiasma *	0,50	10,05	52,76	34,46
Lens L *	0,20	0,00	0,00	0,00
Brain stem	18,00	0,00	53,73	11,26

* - критический орган

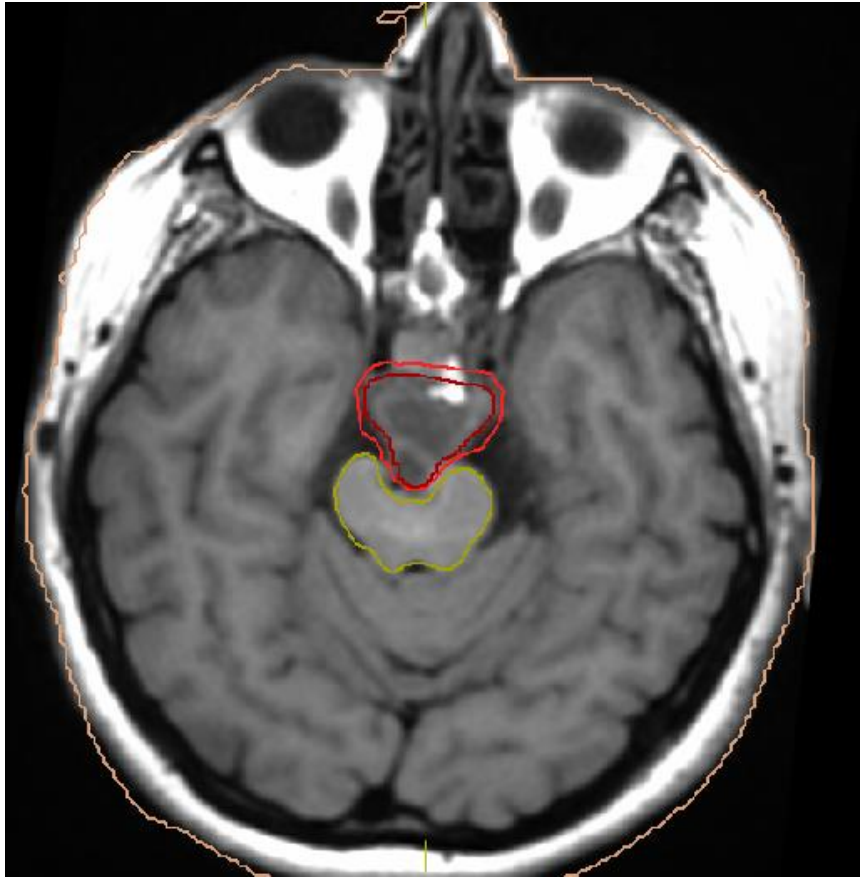

08/2017

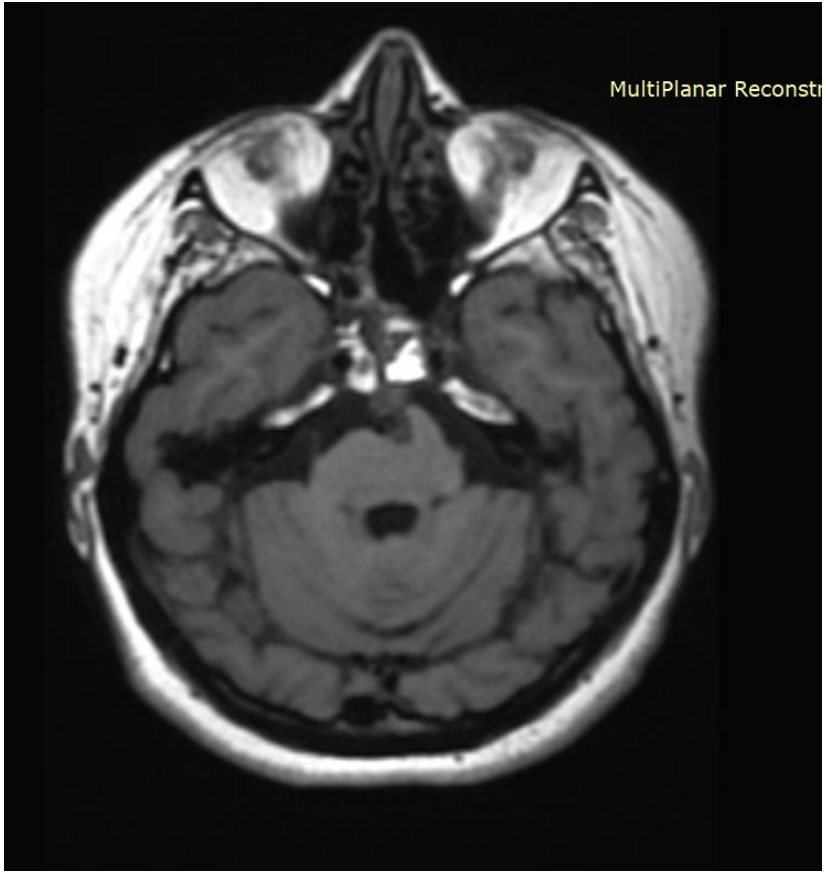

12/2018 (перресс ~20%)

Выводы

- Протонная терапия является одним из наиболее эффективных и безопасных методов лучевой терапии хордом основания черепа;
- Развитие метода протонной терапии больных хордомами в России позволит оказать качественную медицинскую помощь в полном объеме большинству пациентов с данным заболеванием.

Спасибо за внимание!

dr.semenov.av@gmail.com