Возможность комбинированного лечения местно-распространенного рака правых отделов ободочной кишки с инвазией органов билиопанкреатодуоденальной зоны.

П.А. Королев

Эпидемиология местно-распространенного колоректального рака

МИР:

- Высокая заболеваемость (1,8 миллиона новых случаев за 2018 год, ВОЗ)
- Частая причина смерти (0,86 миллиона смертей за 2018 год, ВОЗ)

РФ:

- 72 005 больных (11,7% оба пола, 2018 год, РЦИТиЭИ МНИОИ)
- Более 53% больных - III и IV ст. КРР
- cT4b – от 5 до 25%
- R0 – 68,7%

Лечение местно-распространенного рака ободочной кишки

Acta Oncol. 2015 Nov;54(10):1747-53. doi: 10.3109/0284186X.2015.1037007. Epub 2015 Apr 29.

Neoadjuvant chemotherapy in locally advanced colon cancer. A phase II trial.

Jakobsen A[1,2], Andersen F[3], Fischer A[4], Jensen LH[1], Jørgensen JC[5], Larsen O[6], Lindebjerg J[7], Pløen J[1], Rafaelsen SR[8,2], Vilandt J[9].

J Gastrointest Surg. 2018 May;22(5):906-912. doi: 10.1007/s11605-018-3676-2. Epub 2018 Feb 9.

Neoadjuvant Radiation Therapy in Locally Advanced Colon Cancer: a Cohort Analysis.

Krishnamurty DM[1], Hawkins AT[1], Wells KO[1], Mutch MG[1], Silviera ML[1], Glasgow SC[2], Hunt SR[1], Dharmarajan S[3].

Lancet Oncol. 2012 Nov;13(11):1152-60. doi: 10.1016/S1470-2045(12)70348-0. Epub 2012 Sep 25.

Feasibility of preoperative chemotherapy for locally advanced, operable colon cancer: the pilot phase of a randomised controlled trial.

Foxtrot Collaborative Group[1].

Table 1a
Characteristics of included studies: en bloc pancreaticoduodenectomy and right hemicolectomy.

Study	Patients age gender	Grading of the tumour	Tumour extension	*N* status	Multivisceral resection	Survival [years; months]
Perysinakis [43]	36 M	Moderate	Pancreas; SMV	1	PD; SMV (segment)	DFS : 9 y
Costa [44]	63 M	Moderate	Duodenum; pancreas	0	PD	DFS: 4 y
	48 M	Moderate	Duodenum; pancreas; right kidney	0	PPPD; nephrectomy	DFS: 2 y OS: 30 m
	51 M	Moderate	Duodenum	0	PPPD; liver resection	DFS: 1 y
Henriques [45]	63 M	Moderate	Duodenum; pancreas	0	PD	DFS : 4 y
Saiura [46]	59 F	Mucinous	Duodenum; pancreas	1	NR	OS: 1 m
	50 M	Well	Stomach; pancreas	0	NR	OS: 3 y, 1 m
	77 F	Well	Duodenum	0	NR	OS: 14 y
	51 F	Well	Duodenum	0	NR	18 y, alive
	49 M	Mucinous	Duodenum; pancreas	1	NR	OS:3 y, 3 m
	55 M	Well	Duodenum	0	NR	10 y, alive
	34 M	Mucinous	Stomach; duodenum	0	NR	11 y, 9 m, alive
	68 M	mucinous	duodenum; pancreas	1	NR	OS: 10 m
	61 M	Mucinous	Duodenum	1	NR	OS: > 12 y, 10 m
	69 M	Poorly	Duodenum; liver	1	NR	OS: 1 y, 3 m
	62 M	Well	Pancreas	0	NR	OS: >6 y, 6 m
	62 F	Well	Stomach; duodenum	0	NR	OS: >3 m
Meyer [47]	76 M	Poorly	Duodenum; pancreas	1	PD	OS: >1 y, 6 m
Song [48]	NR	Poorly	Duodenum	NR	NR	DFS: 9 y
	NR	NR	Duodenum; pylorus	NR	PD	OS: 6 m
	NR	Moderate	Duodenum; pancreas	NR	NR	DFS: 82 m
	NR	NR	Duodenum; pancreas	NR	NR	OS: 6 m
	NR	NR	duodenum; SMV	NR	PD; SMV	OS: 6 m
Perez [49]	41M	Moderate	Duodenum; pancreas	0	PPPD	OS: 2 y
Berrospi [50]	65F	Moderate	Duodenum; pancreas	0	PPPD	OS: 9 y, 8 m
	40M	Poorly	Duodenum; pancreas; liver	0	PPPD	OS: 10 m
	51M	Moderate	Duodenum; pancreas	0	PD; liver resection	OS: 2 y, 6 m
Kama [51]	NR	NR	Duodenum	NR	PPPD	3 patients' DFS
	NR	NR	Duodenum; liver	NR	PPPD; liver resection	ranging 14–41 m
	NR	NR	Duodenum	NR	PPPD	
	NR	NR	Duodenum; pancreas	NR	PPPD (8 m later)	
Iwasaki [52]	57M	Well	Duodenum; pancreas; right kidney; liver	1	PD; nephrectomy; liver resection	OS: >1 y
Koea [53]	46M	Poorly	Duodenum; pancreas	2	PD	OS: 1 y
	65M	Poorly	Duodenum; pancreas	1	PD	OS: >2 y
	56F	Poorly	Duodenum; pancreas	1	PD	OS: >2 y, 6 m
	61M	Poorly	Duodenum; pancreas	0	PD	OS: >2, 2 m
Praderi [54]	NR	NR	Duodenum; pancreas	NR	PD	OS: >10 y
	NR	NR	Duodenum; pancreas	NR	PD	OS: >11 y
Yoshimi [55]	66M	Well	Duodenum; SMV	1	PPPD; SMV (part)	OS: 3 y, 1 m

n=40

SMV: superior mesenteric vein; PD: pancreaticoduodenectomy; PPPD: pylorus preserving pancreaticoduodenectomy; DFS: disease free survival; OS: overall survival; NR: not reported.

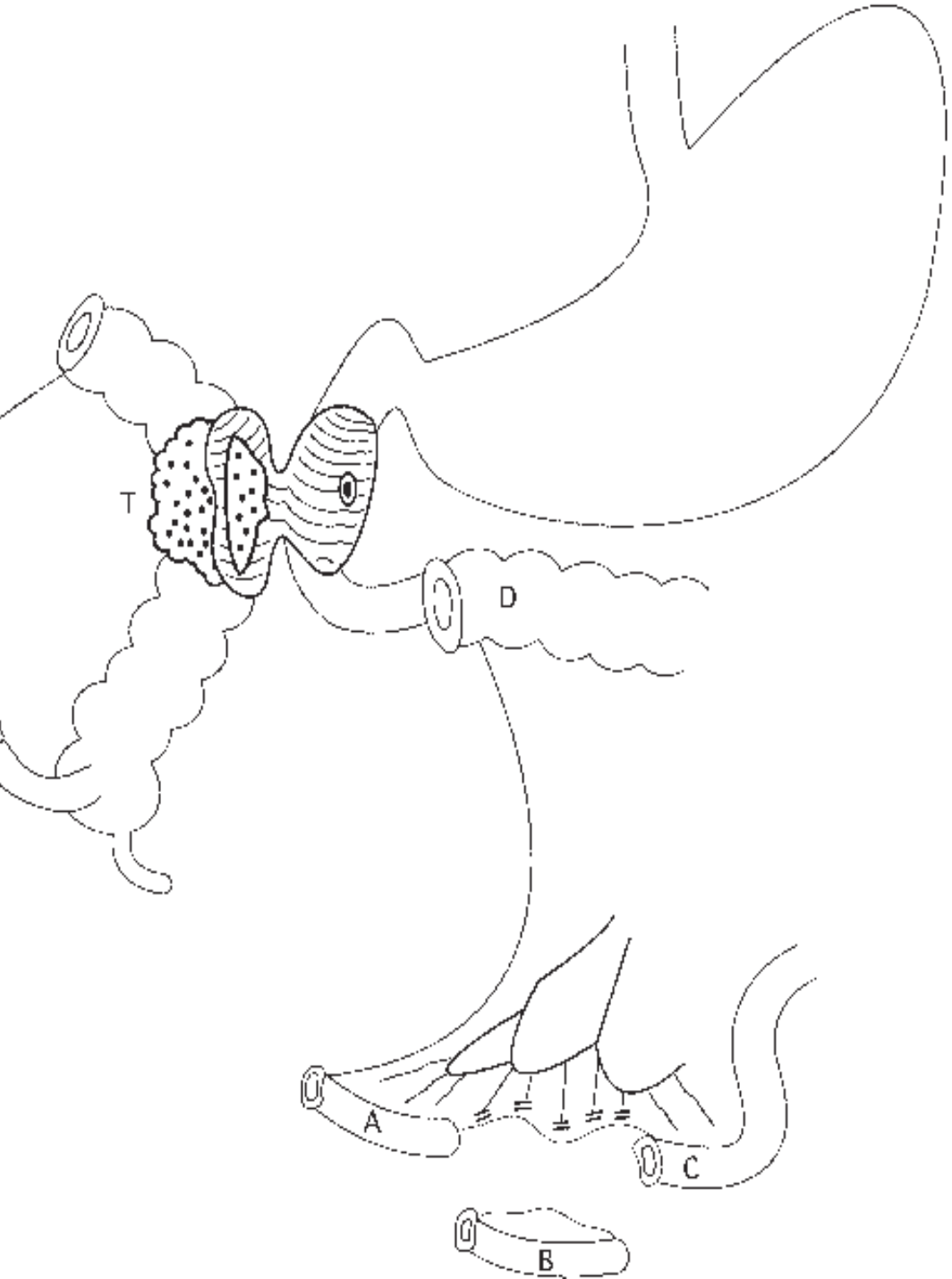
T
D
A
C
B

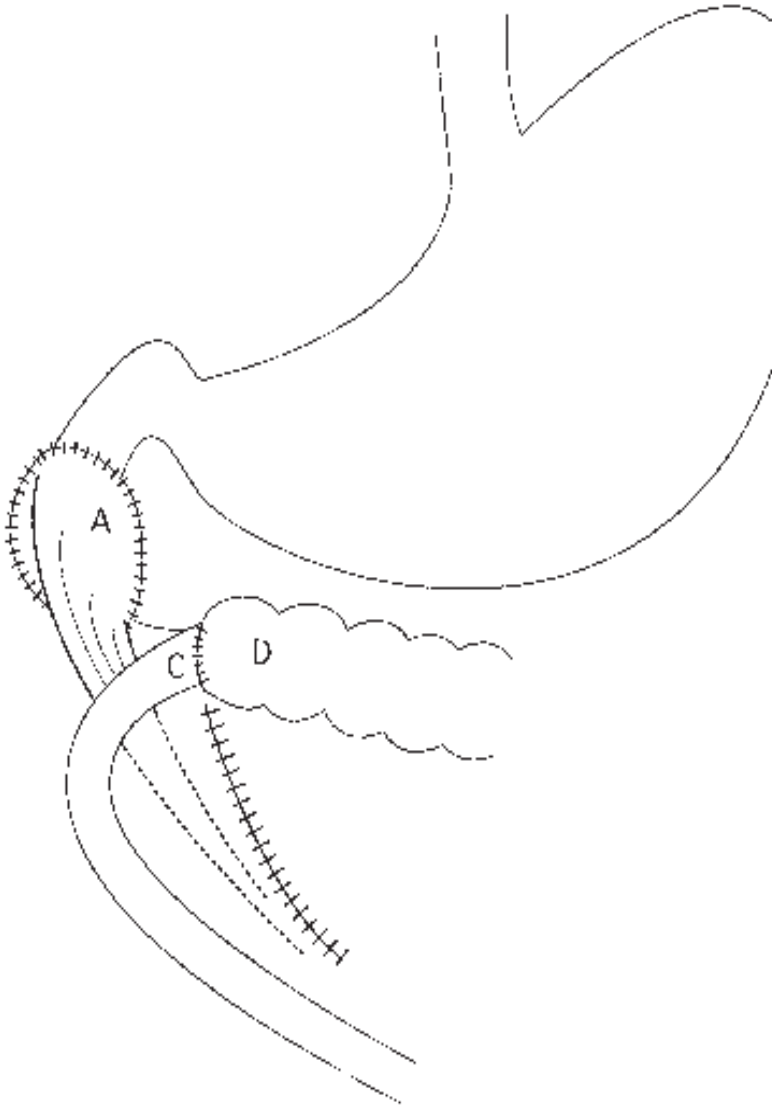
A
C
D

Безрецидивная выживаемость (n=72)

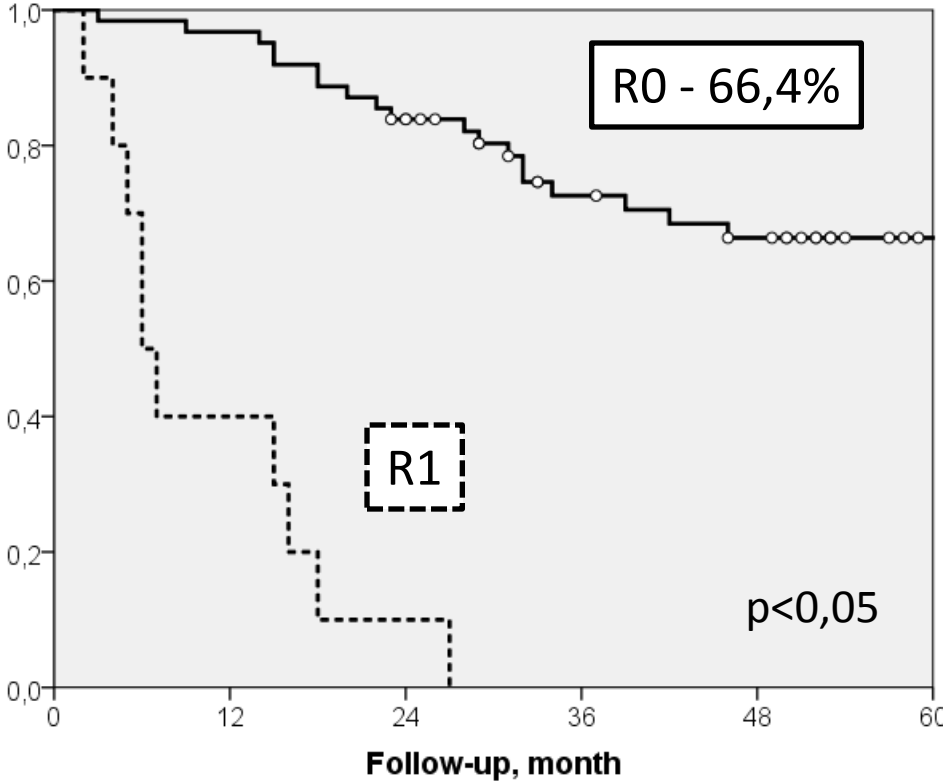

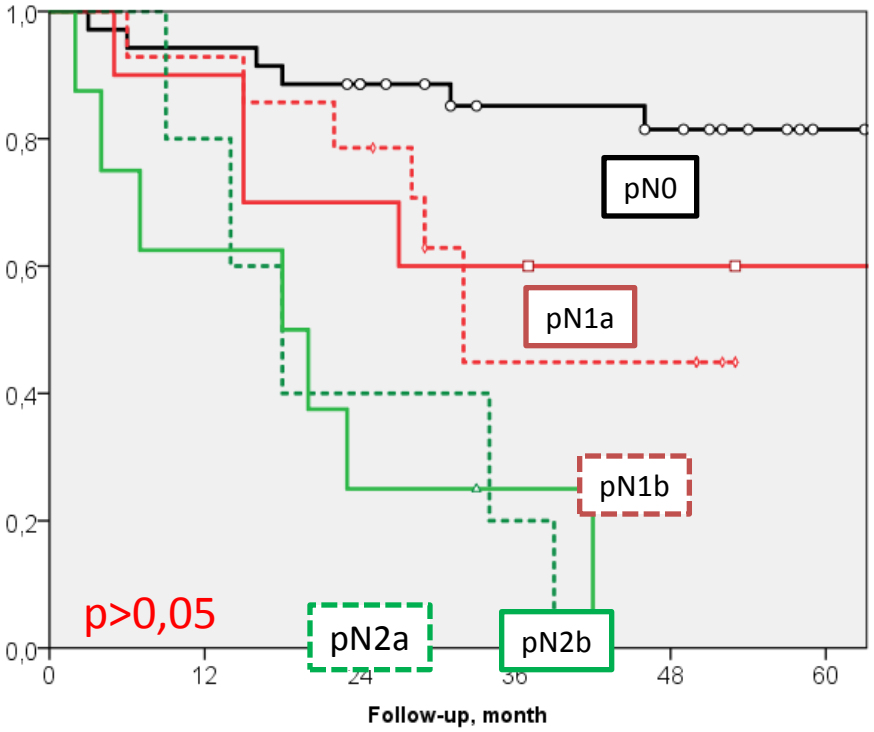

Клиническое наблюдение

Больная Ш.,
59 лет.

Дз:

Рак правых отделов ободочной кишки T4N1M0, III ст.

Анамнез:

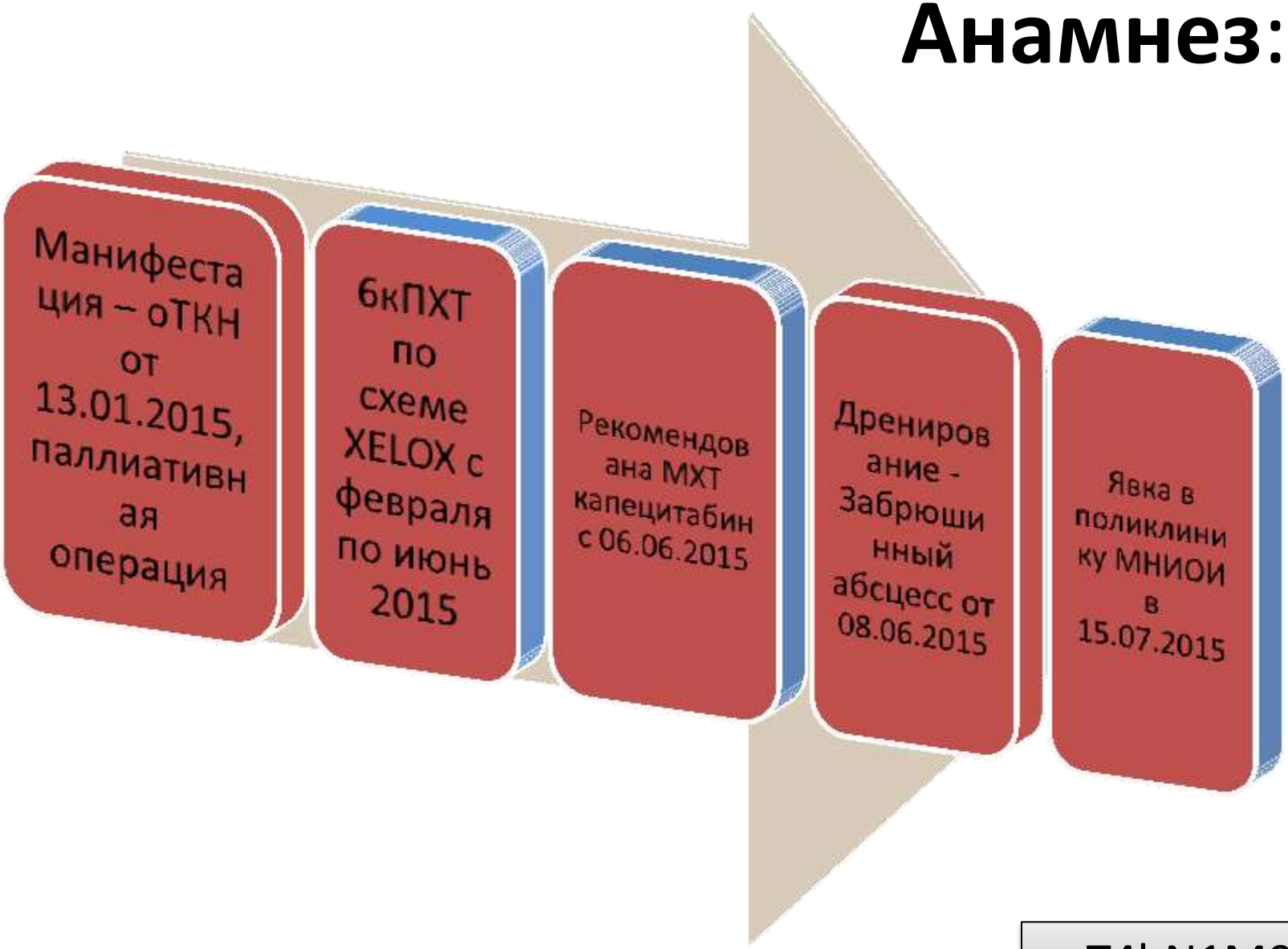

ycT4bN1M0

Обследование

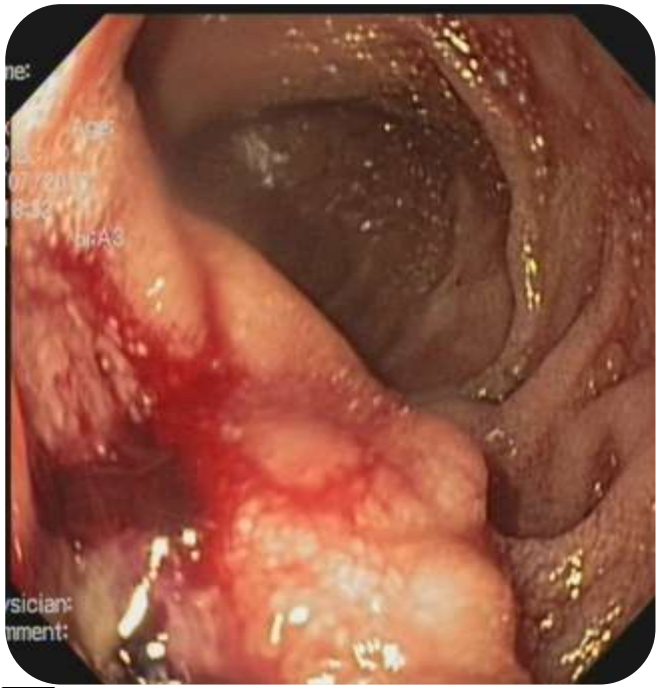

- Протяженность 80 мм
- Размеры 79x88x74 мм
- Аденокарцинома G2
- ECOG 1
- ЖДА – 89 г/л

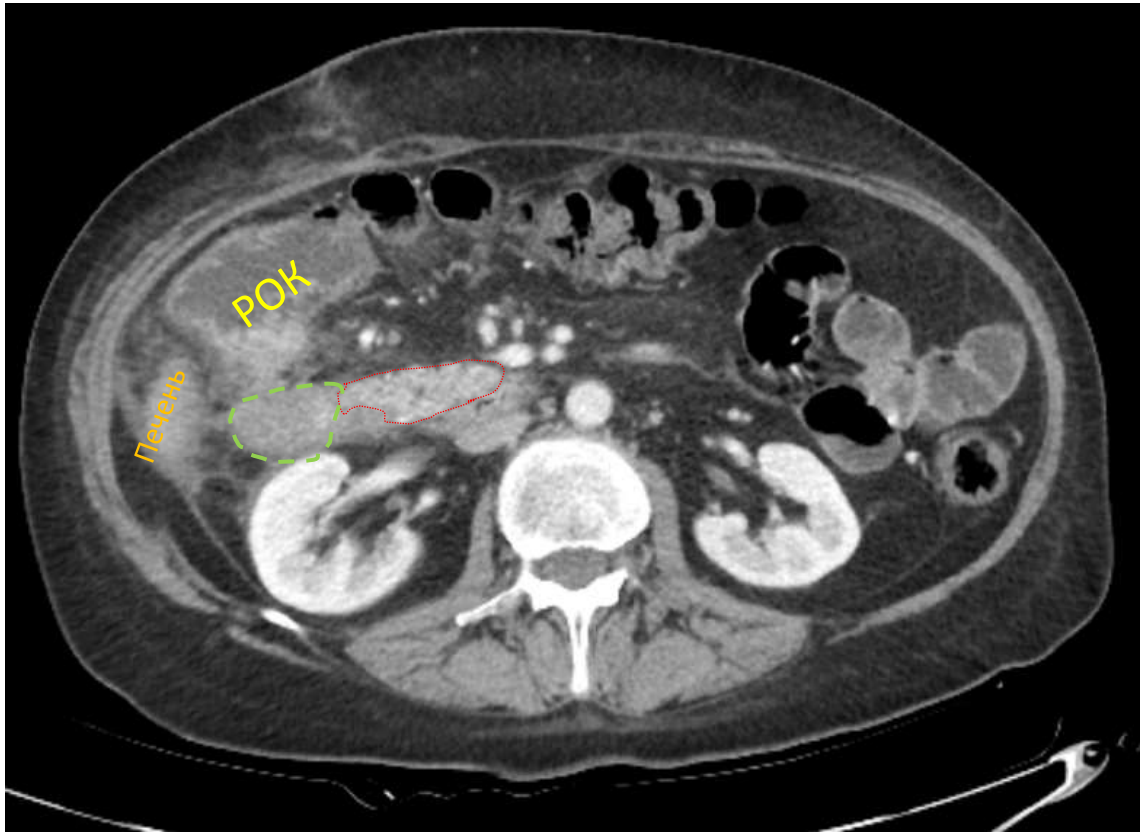

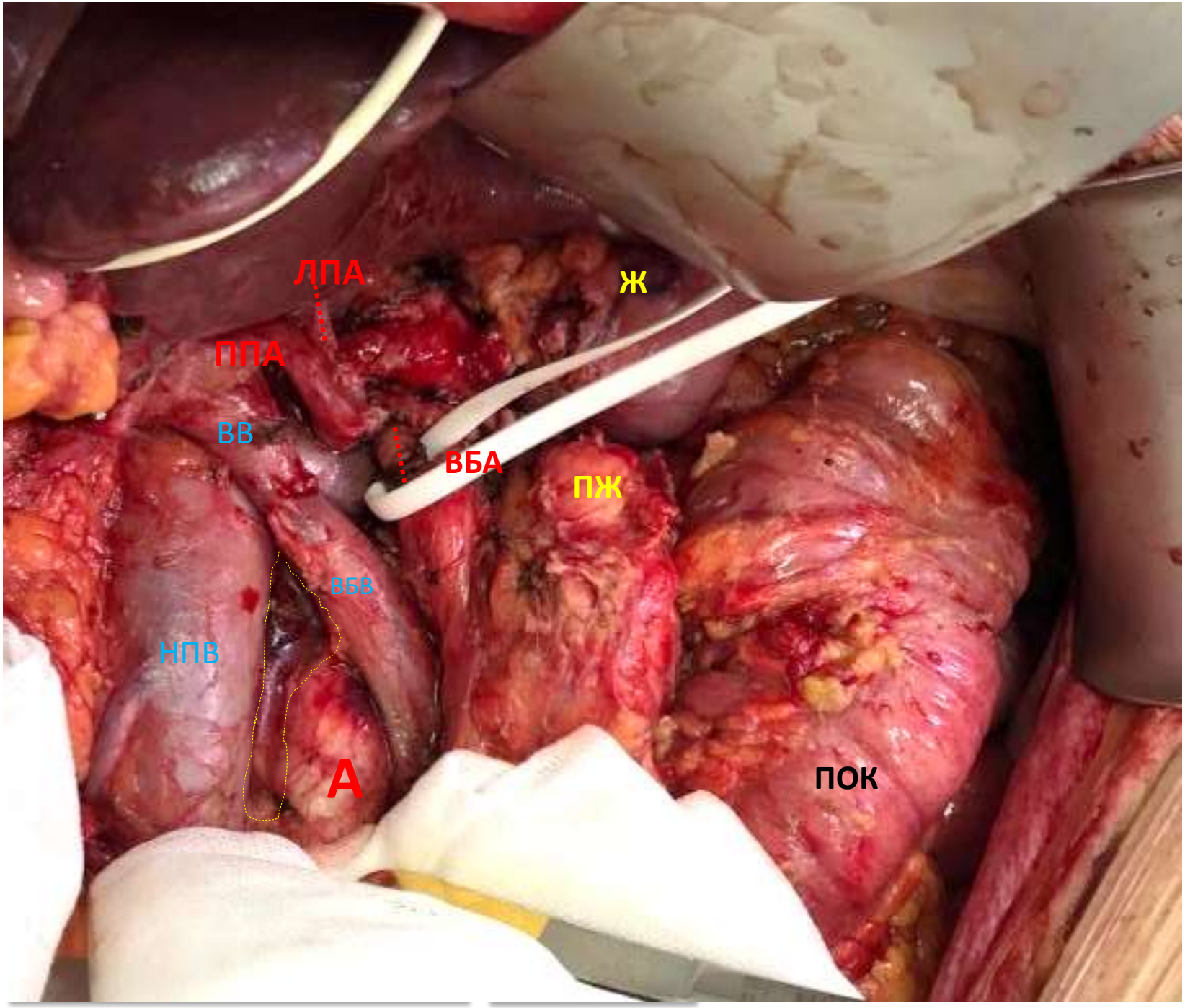
ЛПА
Ж
ППА
ВВ
ВБА
ПЖ
ВБВ
НПВ
А
ПОК

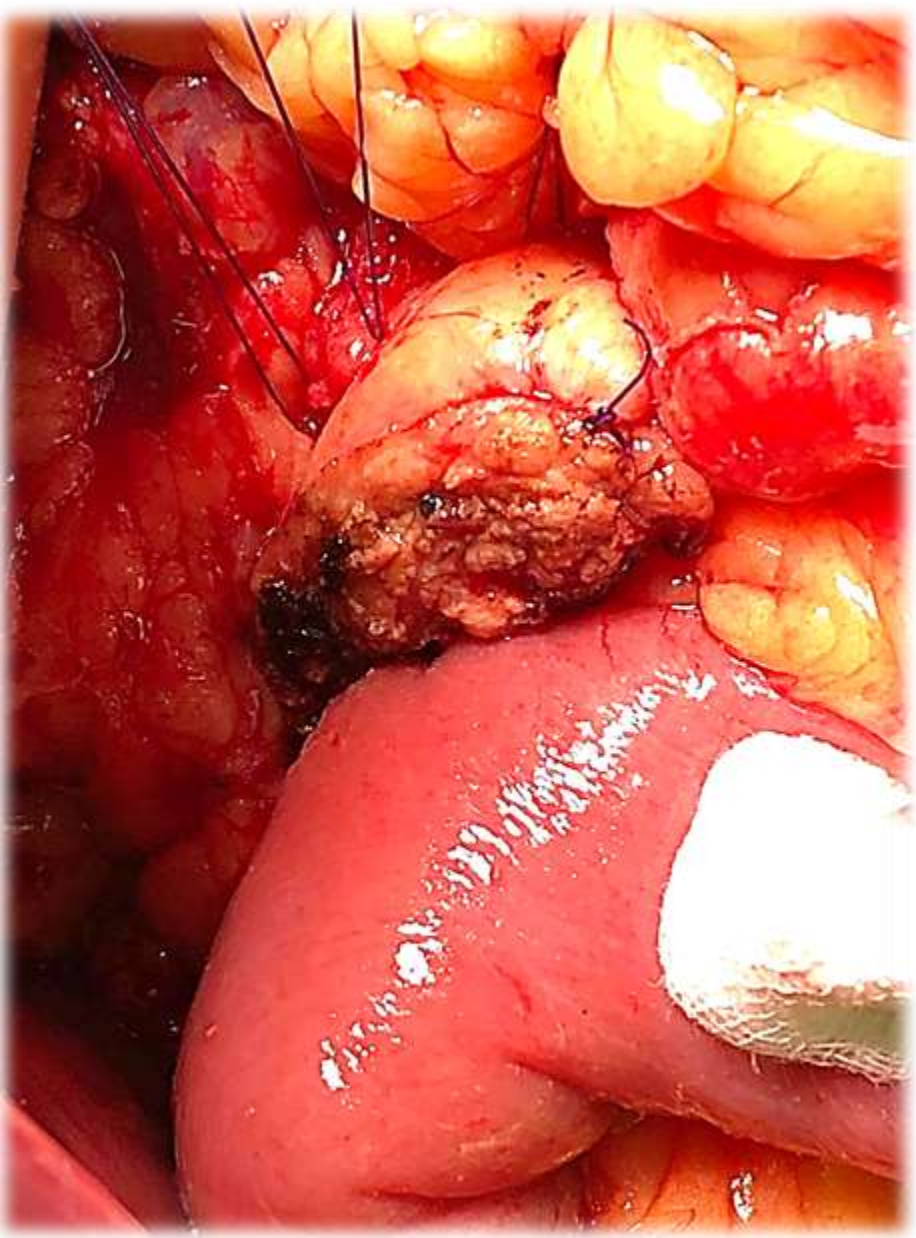

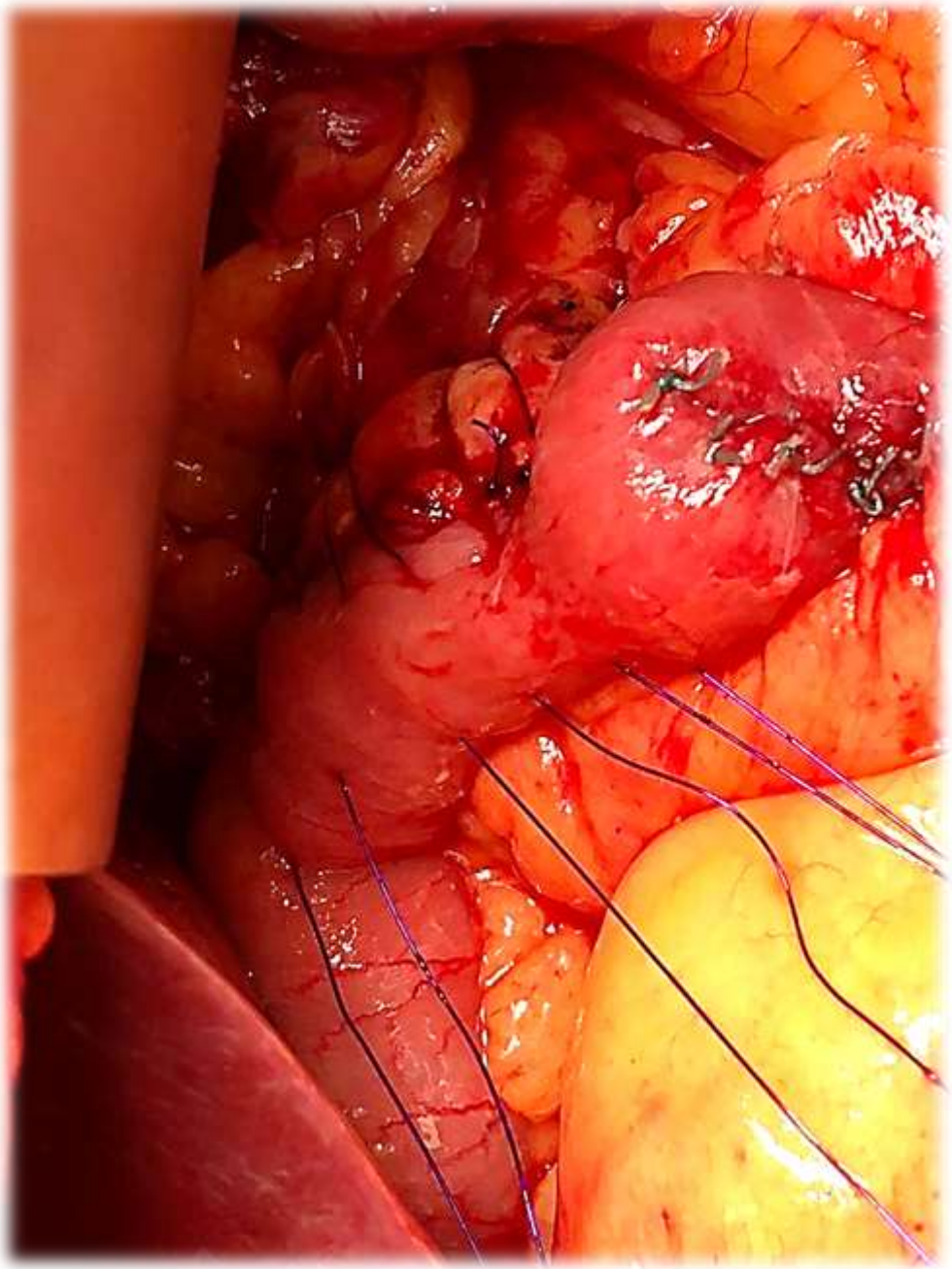

П/о период

- Алиментарная недостаточность (6-7 сутки)
- Цитолиз (6 сутки)
- Выписана после коррекции на 13ые сутки
- П/о рана – per primam

- ПГИ: pT4bN0$_{(26)}$M0G2L0V0Pn0
- Патоморфоз 1-2 степени

Динамическое наблюдение

- радикальный характер операции
- объем ранее проведенного лечения
- отсутствие неблагоприятных факторов прогноза

Отдаленные результаты

Август 2015 – Июль 2019 года

Длительность наблюдения – 45 мес

Без признаков рецидива и МТС

Социально адаптивна

Работает

Нутритивный статус - удовлетворительный

Спасибо за внимание