ГБУЗ НО «НОКОД»
ГБУЗ НО «Нижегородский областной клинический онкологический диспансер»

Нижний Новгород, 2019 г.

Рентгенохирургические методы лечения онкопатологии.

Опыт Нижегородского онкологического диспансера.

зав. отд. рентгренохирургических методов диагностики и лечения,

к.м.н. Дерябин Роман Александрович

ГБУЗ НО «НОКОД»
ГБУЗ НО «Нижегородский областной клинический онкологический диспансер»

Рентгенохирургические методы

Внесосудистые

Внутрисосудистые

ГБУЗ НО «НОКОД»
ГБУЗ НО «Нижегородский областной клинический онкологический диспансер»

Внесосудистые:

- **Диагностические:**
  - биопсия;
  - имплантация R-контрастных меток.
- **Лечебные:**
  - методы локальной деструкции опухолей;
  - остеопластика;
  - нейролизис;
  - вмешательства на желчных протоках;
  - дренирование жидкостных скоплений;
  - пункционные стомии.

ГБУЗ НО «НОКОД»
ГБУЗ НО «Нижегородский областной клинический онкологический диспансер»

Биопсия и имплантация меток

- **Цель:**
  - морфологическая верификация новообразования;
  - оценка адекватности локальной деструкции;
  - *последующее удаление малых опухолей;*
  - *стереотаксическая ЛТ подвижных структур.*

- ***Лучевой контроль:***
  - УЗИ
  - СКТ-флюороскопия
  - МРТ
  - Комбинация СКТ + Рентгеноскопия

ГБУЗ НО «НОКОД»
ГБУЗ НО «Нижегородский областной клинический онкологический диспансер»

СКТ-флюороскопия

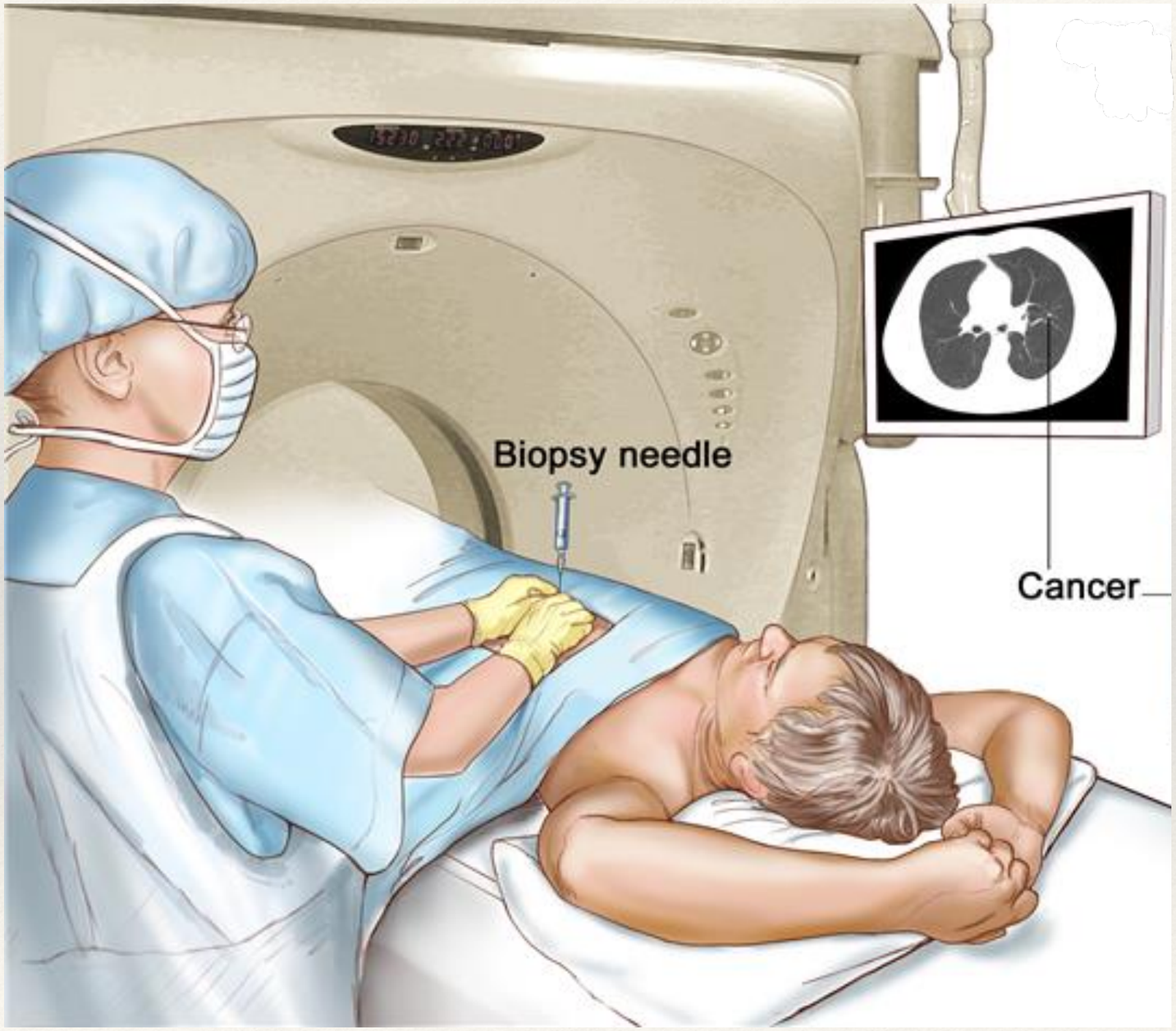

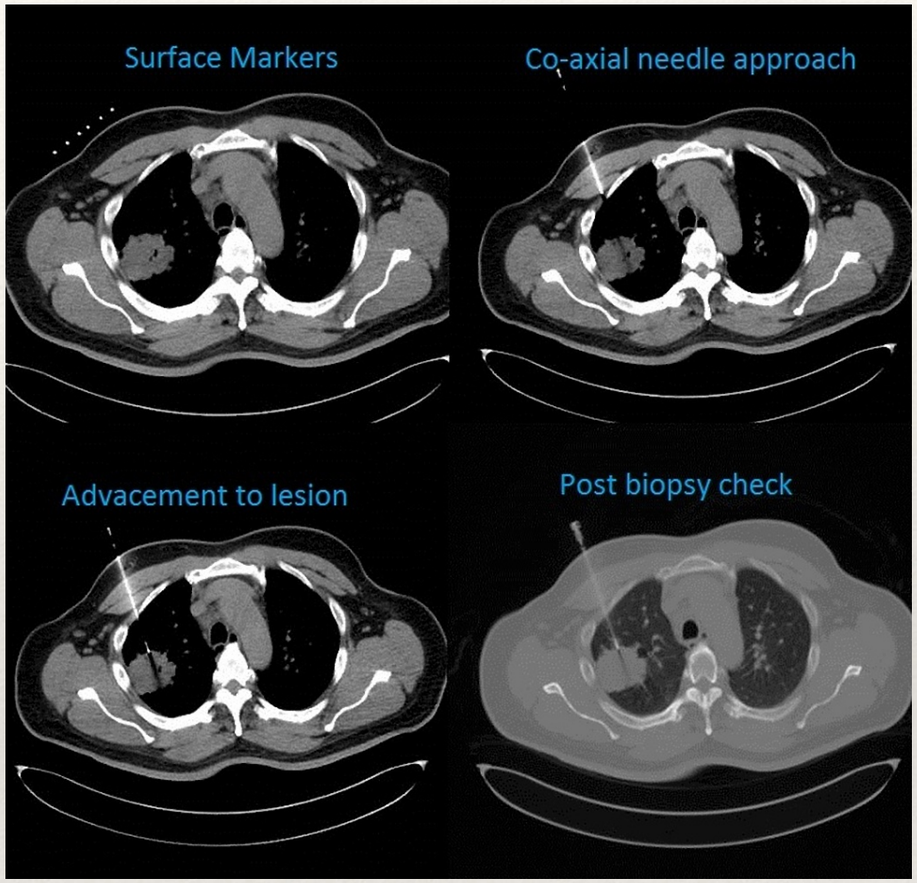

ГБУЗ НО «НОКОД»
ГБУЗ НО «Нижегородский областной клинический онкологический диспансер»

МРТ

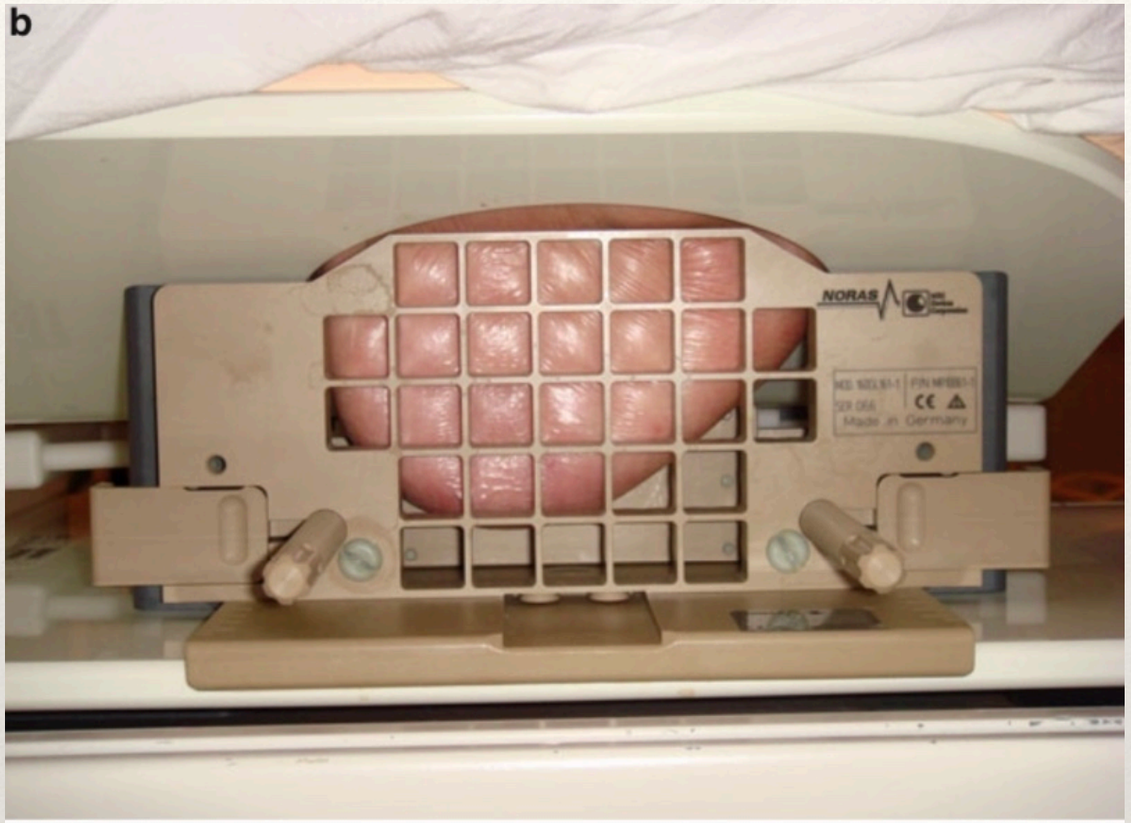





ГБУЗ НО «НОКОД»
ГБУЗ НО «Нижегородский областной клинический онкологический диспансер»

СКТ + Ангиограф

ГБУЗ НО «НОКОД»
ГБУЗ НО «Нижегородский областной клинический онкологический диспансер»

Биопсия

	ТАБ чувств./спец. (%%)	**Cor-биопсия** чувств./спец. (%%)
Легкие	78/93	95/94
Средостение	82/78	-
Печень	84/89	98/93
Почки	89/92	-
Надпочечники	92/98	-
Поджелуд. жел.	-	88/90
Забрюш. и таз	86/91	91/93
Кости	-	93/80

CT- and MR-Guided Interventions in Radiology von Andreas H. Mahnken, Kai E. Wilhelm, Jens Ricke

ГБУЗ НО «НОКОД»
ГБУЗ НО «Нижегородский областной клинический онкологический диспансер»

Лечебные:

- **Методы локальной деструкции опухолей:**
  - *РЧА и МВА;*
  - *Криодеструкция;*
  - *HiFU;*
  - *IRE.*
- Вертебро(остео)пластика цементом.
- Нейролизис, лечение боли.
- Вмешательства на желчных протоках.
- Дренирование жидкостных скоплений.
- Пункционные стомии.

ГБУЗ НО «НОКОД»
ГБУЗ НО «Нижегородский областной клинический онкологический диспансер»

РЧА и МВА

- **Принцип действия:**
  - *термическое повреждение клеток, вызванное колебанием ионов, приведённых в движение током с активного электрода.*
- **Область применения:**
  - печень, почки, легкие, кости, молочная железа, надпочечники, л/у, мягкие ткани.
- **Преимущества и недостатки:**
  - (+) Доступные методы, $ ↓
  - (-) РЧА: обугливание
  - (-) Heat Sink Effect (можно дополнить эмболизацией)

ГБУЗ НО «НОКОД»
ГБУЗ НО «Нижегородский областной клинический онкологический диспансер»

Криодеструкция

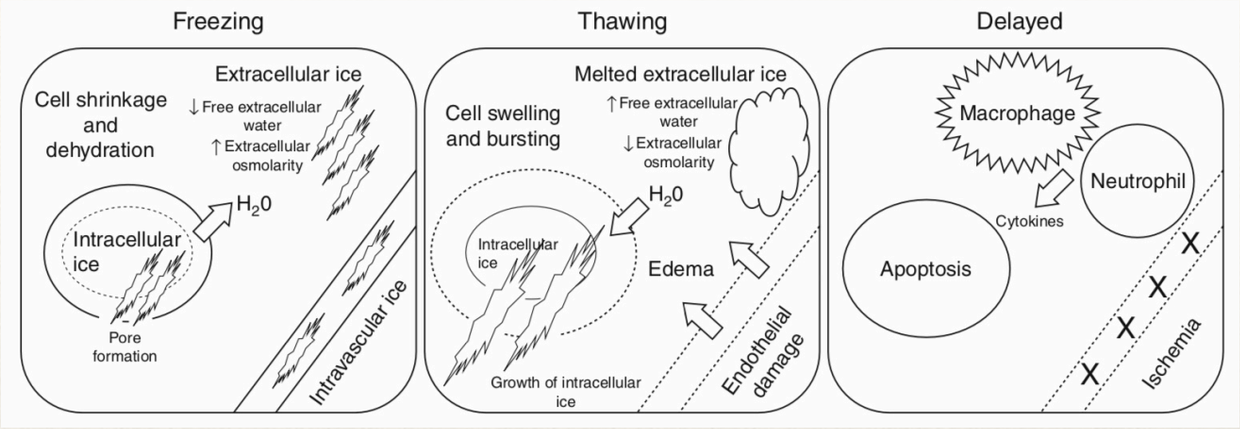

- **Принцип действия:**
  - *холодовое повреждение*
- **Область применения:**
  - почки, мтс костей, печень, мягкие ткани
- **Преимущества и недостатки:**
  - (+) Российское производство
  - (+) $ ↓ из-за использования азота
  - (+) t ↓ и быстрее
  - (+) малый диаметр электродов
  - (+) сохранение генной структуры опухоли
  - (-) Heat Sink Effect

ГБУЗ НО «НОКОД»
ГБУЗ НО «Нижегородский областной клинический онкологический диспансер»

HiFU

- **Принцип действия:**
  - *ультразвук*
- **Область применения:**
  - опухоли малого таза, печени, поджелудочной железы
- **Преимущества и недостатки**
  - (+) нет инвазии
  - (-) продолжительность процедуры

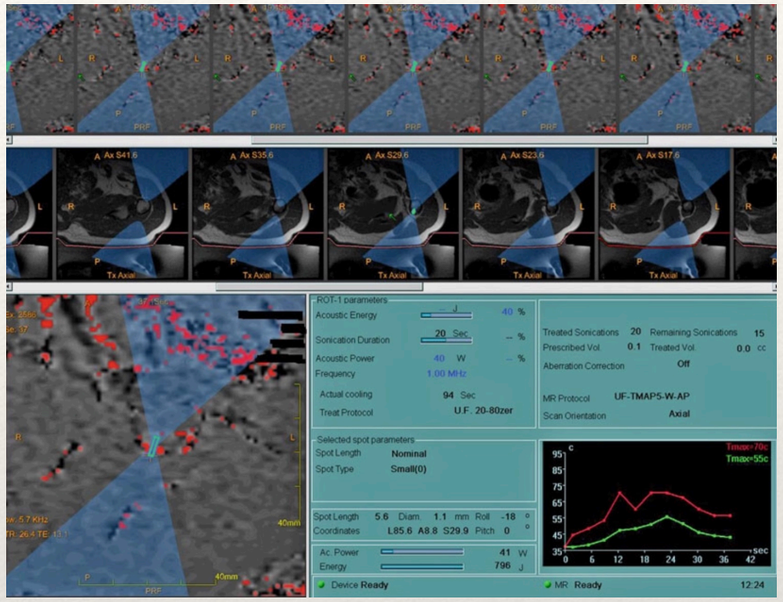

ГБУЗ НО «НОКОД»
ГБУЗ НО «Нижегородский областной клинический онкологический диспансер»

IRE

- **Принцип действия:**
  - *изменение мембранного потенциала и разрушение билипидной стенки опухолевой клетки эл. полем.*

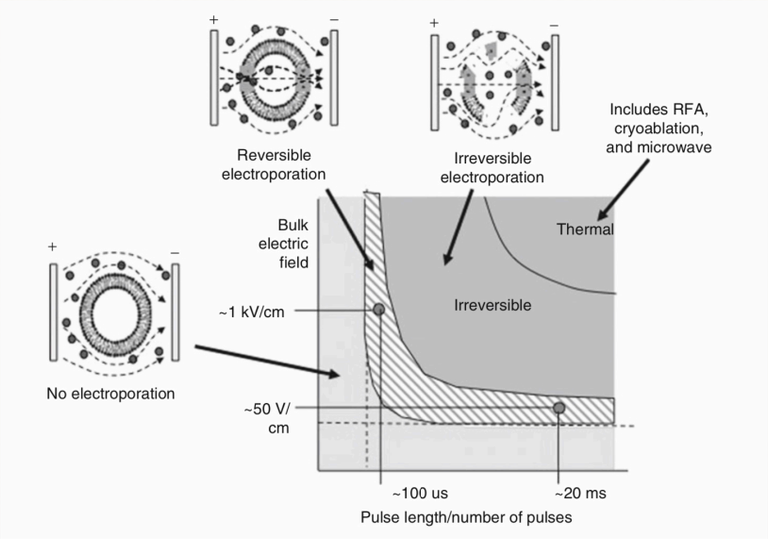

- **Область применения:**
  - печень, поджелудочная железа, простата.

- **Преимущества и недостатки:**
  - (+) Нет нагрева и Heat Sink Effect
  - (+) Лучшая деструкция опухоли с ↑ размерами
  - (-) $$$ ↑ , один аппарат NanoKnive
  - (-) Нужен робот для установки электродов

ГБУЗ НО «НОКОД»
ГБУЗ НО «Нижегородский областной клинический онкологический диспансер»

Остеопластика, нейролизис

- **Принцип действия:**
  - *деструкция опухоли и фиксация цементом*
- **Область применения:**
  - мтс в позвонки, обезболивание
- **Преимущества и недостатки:**
  - необходим двойной лучевой контроль

ГБУЗ НО «НОКОД»
ГБУЗ НО «Нижегородский областной клинический онкологический диспансер»

Рентгенохирургические методы

Внесосудистые

Внутрисосудистые

ГБУЗ НО «НОКОД»
ГБУЗ НО «Нижегородский областной клинический онкологический диспансер»

Внутрисосудистые:

- Гемостатическая эмболизация.
- Спец. противоопухолевое лечение (ХИ, ХЭ).
- Радиоэмболизация.
- Эмболизация воротной вены.
- Имплантации:
  - *артериальные порты;*
  - *ХВД (венозные порты, PICC);*
  - *кава-фильтры.*

Гемостатическая эмболизация:

- **Материал:**
  - твёрдые агенты: *PVA, сферы, спирали;*
  - жидкие агенты: *NBCA, Onix, Липиодол, спирт.*
- **Показания и преимущества:**
  - остановка и профилактика кровотечения;
  - возможность продолжения специализированного противоопухолевого лечения;
  - возможность повторения метода

Химиоинфузия и Химиоэмболизация

- **Материал:**
  - *противоопухолевый препарат*
  - *липиодол*
  - *насыщаемые микросферы*
- **Показания и преимущества:**
  - региональная НАПХТ, паллиативная ПХТ.
  - (+) повышение [С] препарата в опухоли;
  - (+) снижение общей токсичности;
  - (+) возможность поддержания ↑ [С] препарата в опухоли в течение продолжительного времени;
  - (-) дороговизна метода
  - (-) трудность частого повторения

Радиоэмболизация:

- **Материал:**
  - ^{90}Y
  - *стеклянные или резиновые сферы*
- **Показания и преимущества:**
  - первичный рак и мтс печени при тромбозе воротной вены.
    - (+) ↑ эффективность;
    - (+) Российская разработка
    - (-) дороговизна метода
    - (-) трудность проведения процедуры

Эмболизация ВВ:

- **Материал:**
  - твёрдые агенты: *PVA, сферы;*
  - жидкие агенты: *NBCA, Onix*.
- **Показания и преимущества:**
  - гипертрофия левой непоражённый доли печени, как I этап перед гемигепатэктомией
  - (+) минимальная инвазивность
  - (-) прирост V печени ↓ по сравнению с ALPSP

ГБУЗ НО «НОКОД»
ГБУЗ НО «Нижегородский областной клинический онкологический диспансер»

Наш опыт

С июля 2016 по июль 2019 г. в «НОКОД» выполнено 597 операций

- эндоваскулярные операции: 505
- имплантации венозных порт-систем: 92

Оснащение: С-дуга GE FluoroStar

ГБУЗ НО «НОКОД»
ГБУЗ НО «Нижегородский областной клинический онкологический диспансер»

Общее количество операций

Эндоваскулярные операции

Нозология	2017		2018	
	Кол-во больных	Кол-во операций	Кол-во больных	Кол-во операций
Онкогинекология	125	137	63	77
Опухоли головы и шеи	27	28	13	21
Метастазы в печень *(КРР, МЖ, РЛ, Гем)*	10	17	16	34
Рак прямой кишки *(кровотечение)*	2	2	4	5
Саркома мягких тканей	20	22	11	19
Рак легких	1	2	12	14
Рак мочевого пузыря	7	7	3	3
Рак молочной железы	3	6	2	2
Меланома	0	0	2	2
Итого:	195	221	126	177

Спектр эндоваскулярных операций

2017 г.

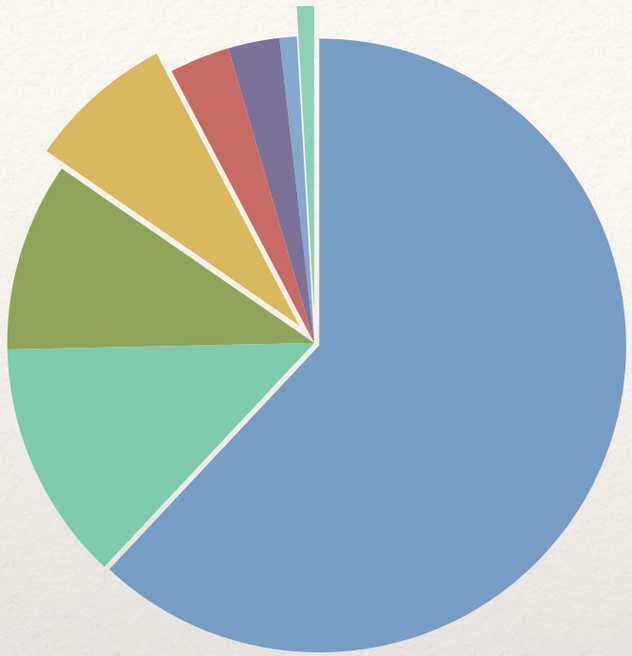

2018 г.

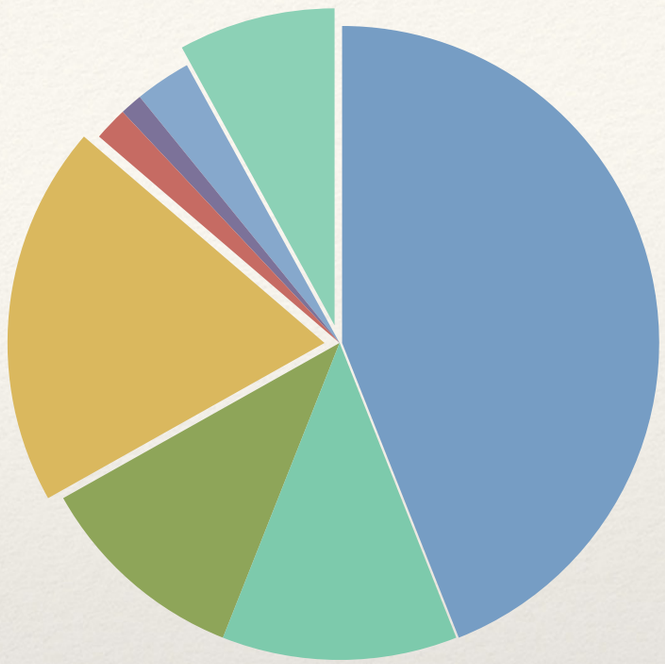

	Нозология	2017, %%	2018, %%
	Онкогинекология	62	44
	Голова/шея	13	12
	Sa мягких тканей	10	11
	Mts в печень	8	19
	Мочевой пузырь	3	2
	Молочная железа	3	1
	Прямая кишка	1	3
	Легкие	1	8

Порт-системы

Диагноз	Кол-во операций 2017 (1/2)	Кол-во операций 2018
Рак гортани	0	1
Меланома	0	1
Саркома	0	1
Рак молочной железы	27	23
Рак тела матки	0	1
Рак яичников	12	9
Итого:	39	36

Рак дна полости рта

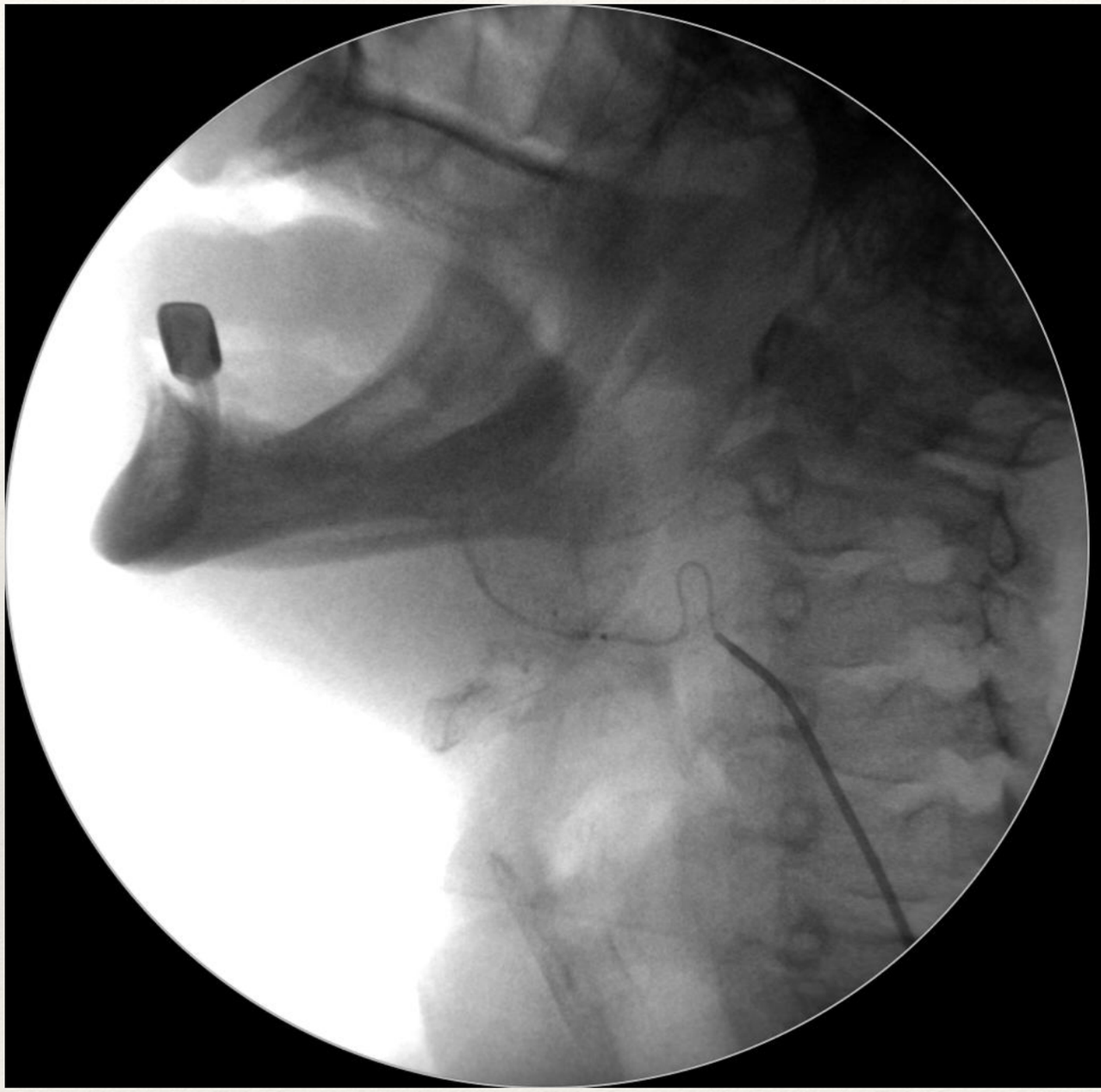

Рак мочевого пузыря + протез Ао клапана

Кровотечение из культи бронха

- Больной М., 61 год.
- Диагноз: Центральный рак правого нижнедолевого бронха T3N2M0, 3ст. Состояние после правосторонней пневмонэктомии, ПХТ в 2008г.
- Соп.: ИБС, Стенокардия напряжения, HIIA, ФК III. Артериальная гипертензия III, 2 ст., риск IV.

Кровотечение из культи бронха

4.09.17 Фибробронхоскопия

В области культи ПГБ определяется скопление серозно-геморрагического отделяемого при попытки аспирировать отмечается выраженная кровоточивость тканей. Попытка гемостаза. Визуализация отсутствует. Исследование прекращено. После исследования наблюдается выраженное кровохарканье. Рекомендована госпитализация.

Кровотечение из культи бронха

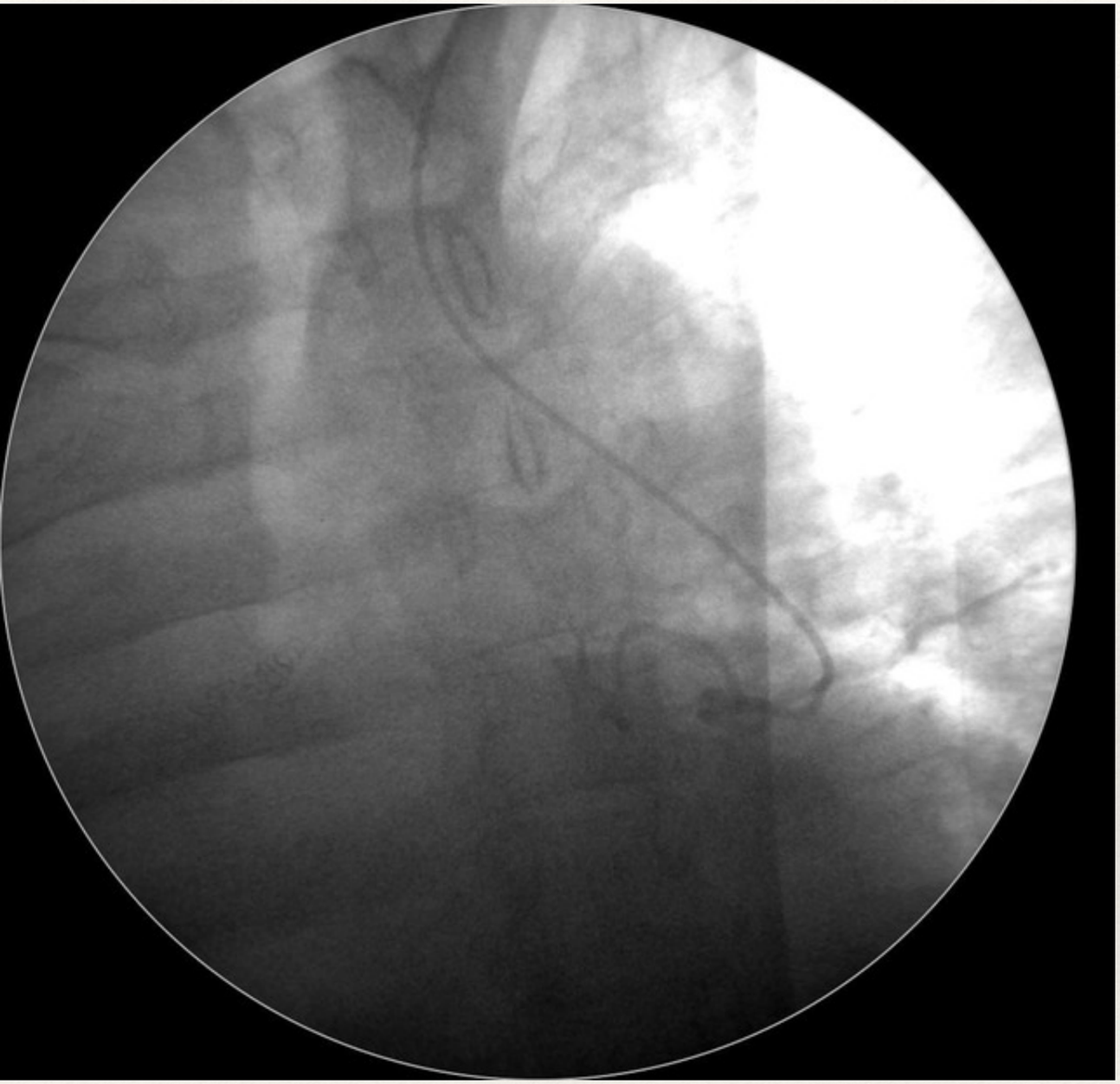

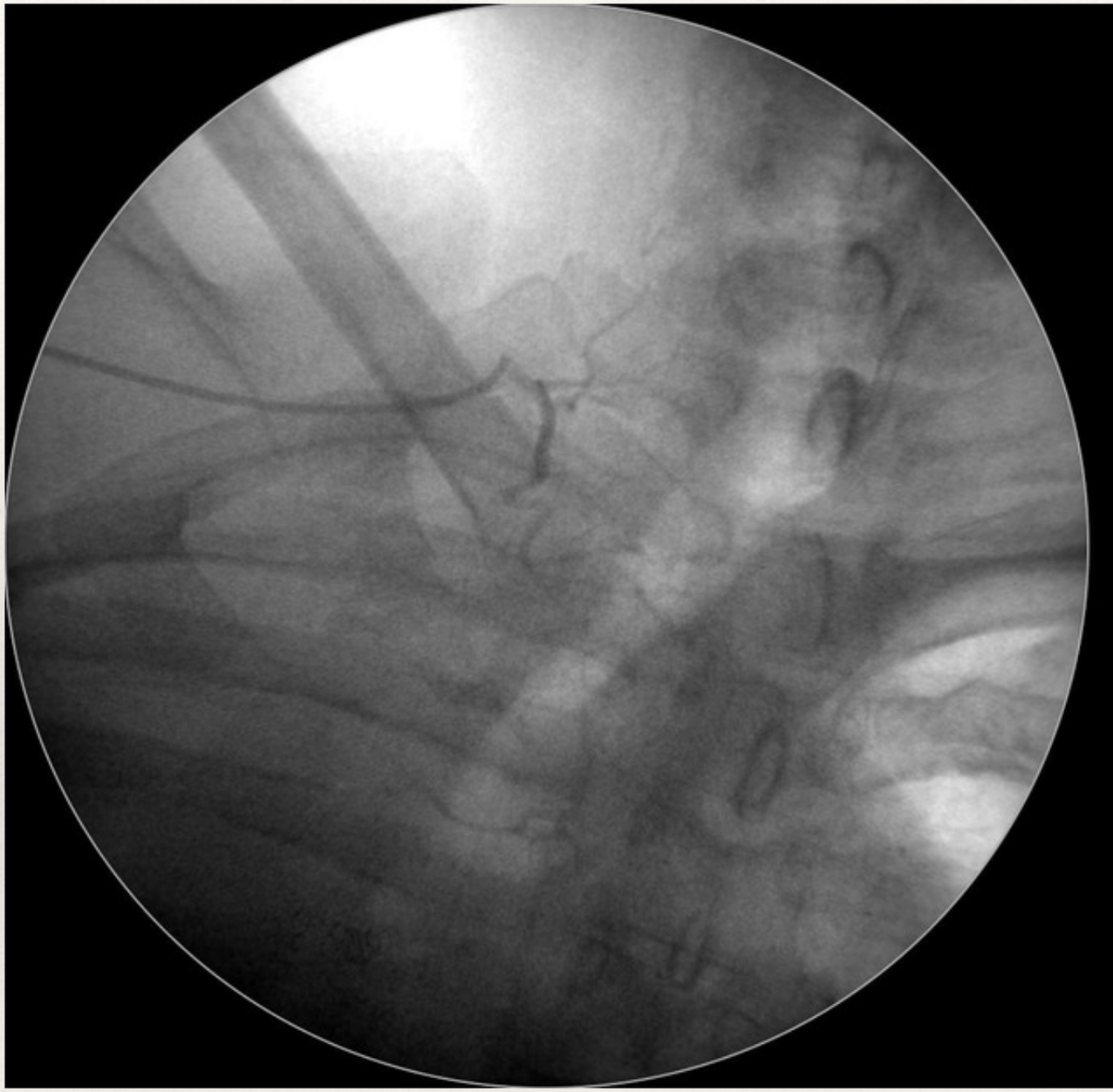

ГБУЗ НО «НОКОД»
ГБУЗ НО «Нижегородский областной клинический онкологический диспансер»

Заключение

- **Внутрисосудистые методы:**
  - позволяют эффективно осуществлять гемостаз, что позволяет продолжить специализированное лечение
  - улучшают результаты лекарственной тротивоопухолевой терапии
- **Внесосудистые методы:**
  - улучшают диагностику онкопатологии
  - обеспечивают минимальную инвазивность

ГБУЗ НО «НОКОД»

ГБУЗ НО «Нижегородский областной клинический онкологический диспансер»

ГБУЗ НО «НОКОД»

ГБУЗ НО «Нижегородский областной клинический онкологический диспансер»

Спасибо за внимание.