Собственный опыт лекарственного лечения ВИЧ- инфицированного пациентов в МРНЦ

Врач-онколог отделения лечения гемобластозов МРНЦ им. А.Ф. Цыба-филиал ФГБУ НМИЦ радиологии Минздрава России
Некрасова А.В., 2019г

Заболеваемость ВИЧ, РФ

- На 01 января 2019 г. кумулятивное число зарегистрированных случаев ВИЧ-инфекции в России составило 1 326 239 человек.
- В Санкт-Петербурге с 2005 по 2017 г. у ВИЧ-инфицированных пациентов увеличилась частота развития ЗНО с 2,3% до 6,2%.
- 2017 г., Санкт-Петербург:
  - 55694 ЛЖВ;
  - 2200 расчетное кол-во с ЗНО
  - 640 известны
- 2019г. Расчетное количество: 30503-82226 ЗНО+ ВИЧ в РФ

Злокачественные опухоли и сопутствующие вирусные заболевания при ВИЧ-инфекции

ВИЧ-ассоциированные	Вирус
• Саркома Капоши	HHV-8*
• Неходжкинские лимфомы (системные и ЦНС)	EBV**, HHV-8
• Инвазивный рак ШМ	HPV***
ВИЧ-неассоциированные	
• Анальный рак	HPV
• Лимфогранулематоз	EBV
• Лейомиосаркома (дети)	EBV
• Сквамозный рак полости рта	HPV
• Карцинома из клеток Меркеля	MCV****
• Гепатоцеллюлярная карцинома	HBV, HCV

*HHV-8 – Human Herpesvirus Type 8, **EBV – Epstein-Barr virus, ***HPV – Human Papillomavirus, ****MCV - Merkel cell polyomavirus

5-летняя выживаемость ВИЧ-инфицированных пациентов (ВАО-n=245 и ВНАО n=228)

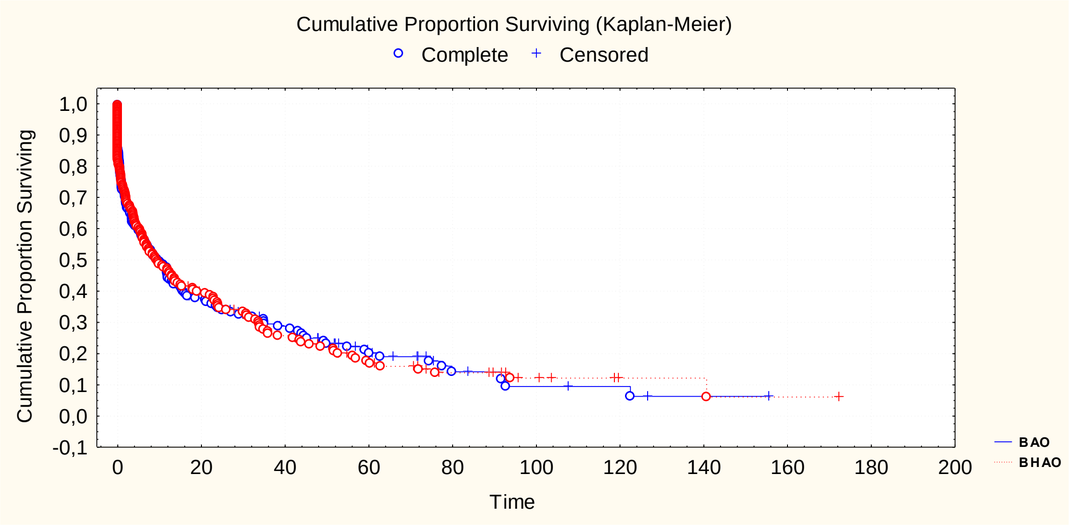

Некрасова А.В., Рассохин В.В., 2018

Применение антиретровирусной терапии (АРВТ): США – с 1996, РФ – с 2006

- Увеличило продолжительность жизни людей с ВИЧ
- Заметно уменьшило наличие ОИ (включая применение профилактики)
- Снизило количество ВИЧ-ассоциированных опухолей (СК, НХЛ, РШМ) *(в США)*
- Обусловило влияние возраста на популяцию людей, живущих с ВИЧ (ежегодное выявление новых случаев ВИЧ в РФ увеличивается, общее количество продолжает расти: более 1,1 млн. в США и РФ)
- **Привело к увеличению выявления других опухолей – ВИЧ-неассоциированных**
- **Продолжительность жизни на фоне АРВТ может превышать 25-30 лет**
- Средний возраст пациентов, умерших от ВИЧ-инфекции в РФ составляет 35–40 лет, в то время как при онкологических заболеваниях — 60–70 лет, при сердечно-сосудистых заболеваниях — 70–80 лет

Структура и частота злокачественных опухолей у пациентов с ВИЧ инфекцией| 1991-2005

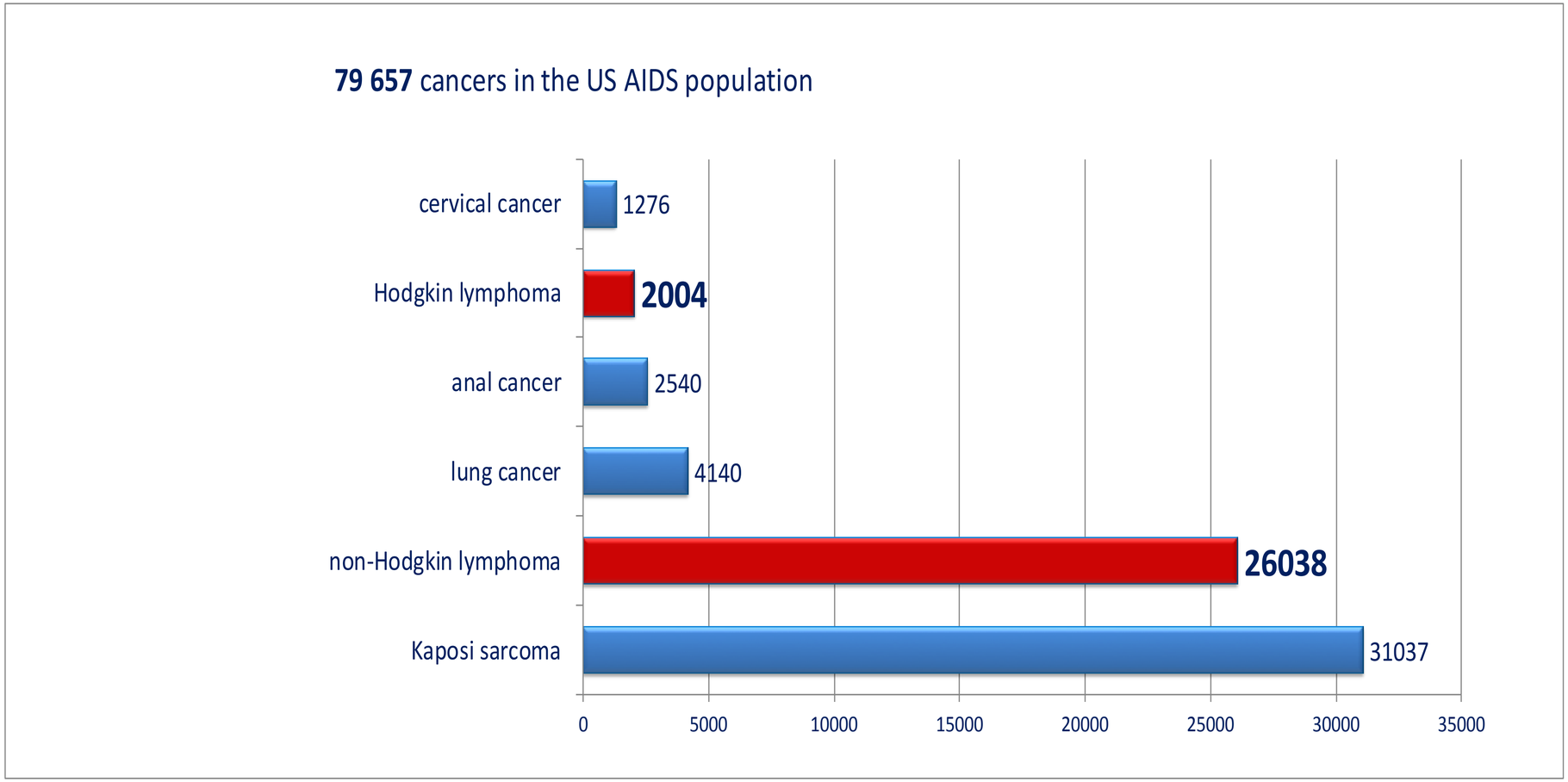

Shiels M. et al. JNCI J Natl Cancer Inst 2011;103:753-762

ЗНО у ВИЧ-инфицированных пациентов (n=641)

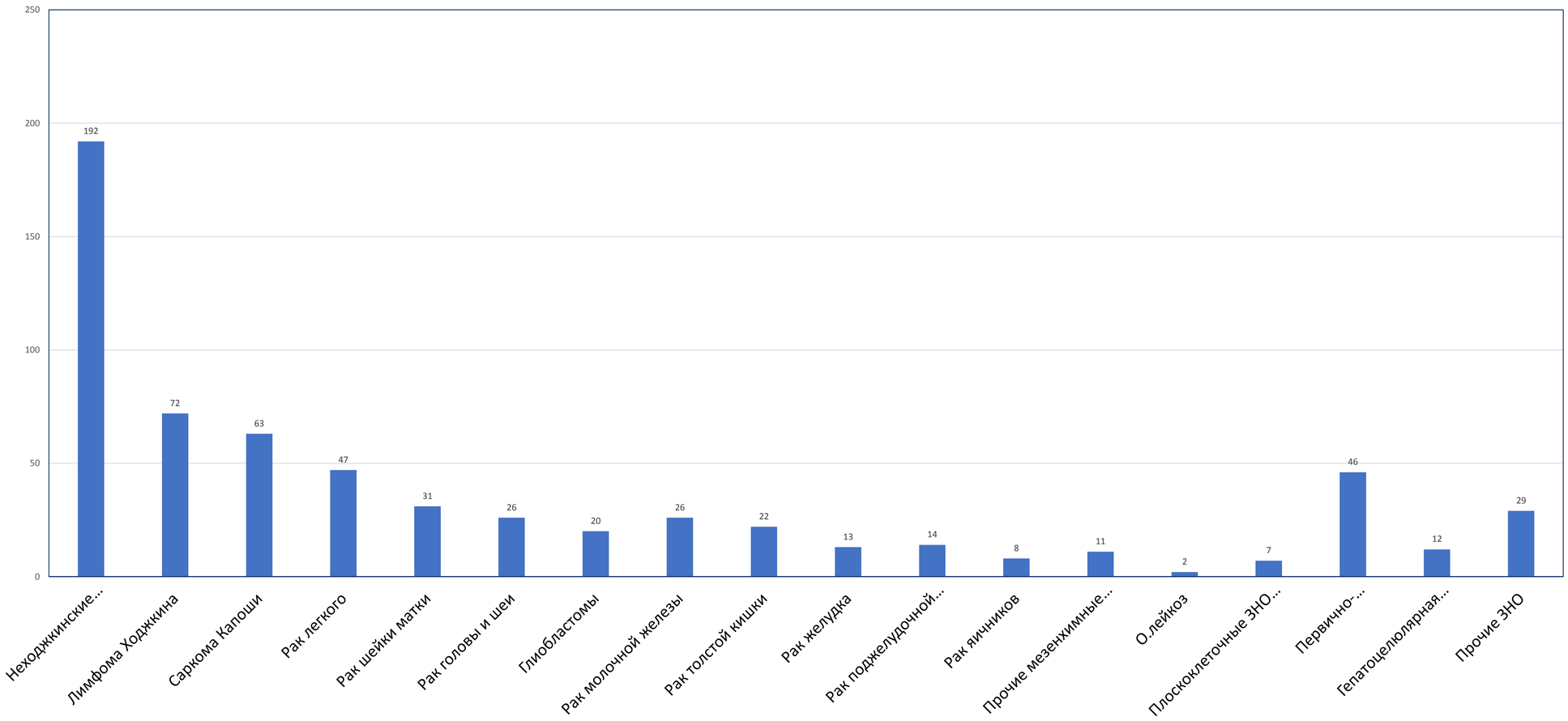

Некрасова А.В., Рассохин В.В., 2018

Характеристика ВИЧ-инфицированных пациентов с НХЛ

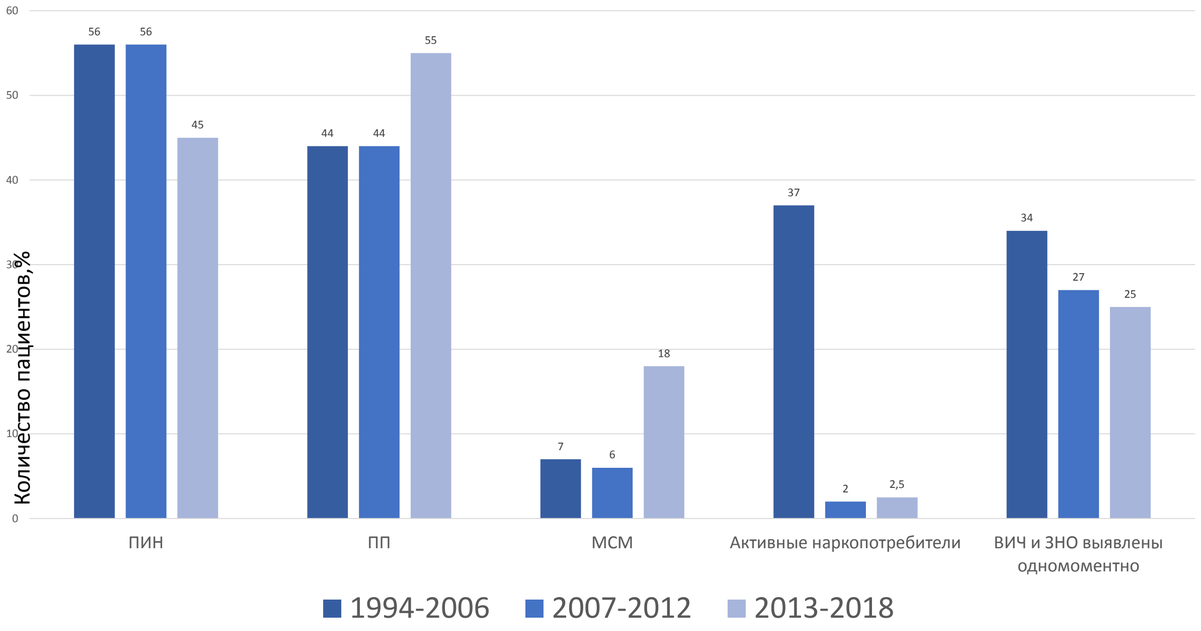

Гистологическая структура лимфопролиферативных заболеваний

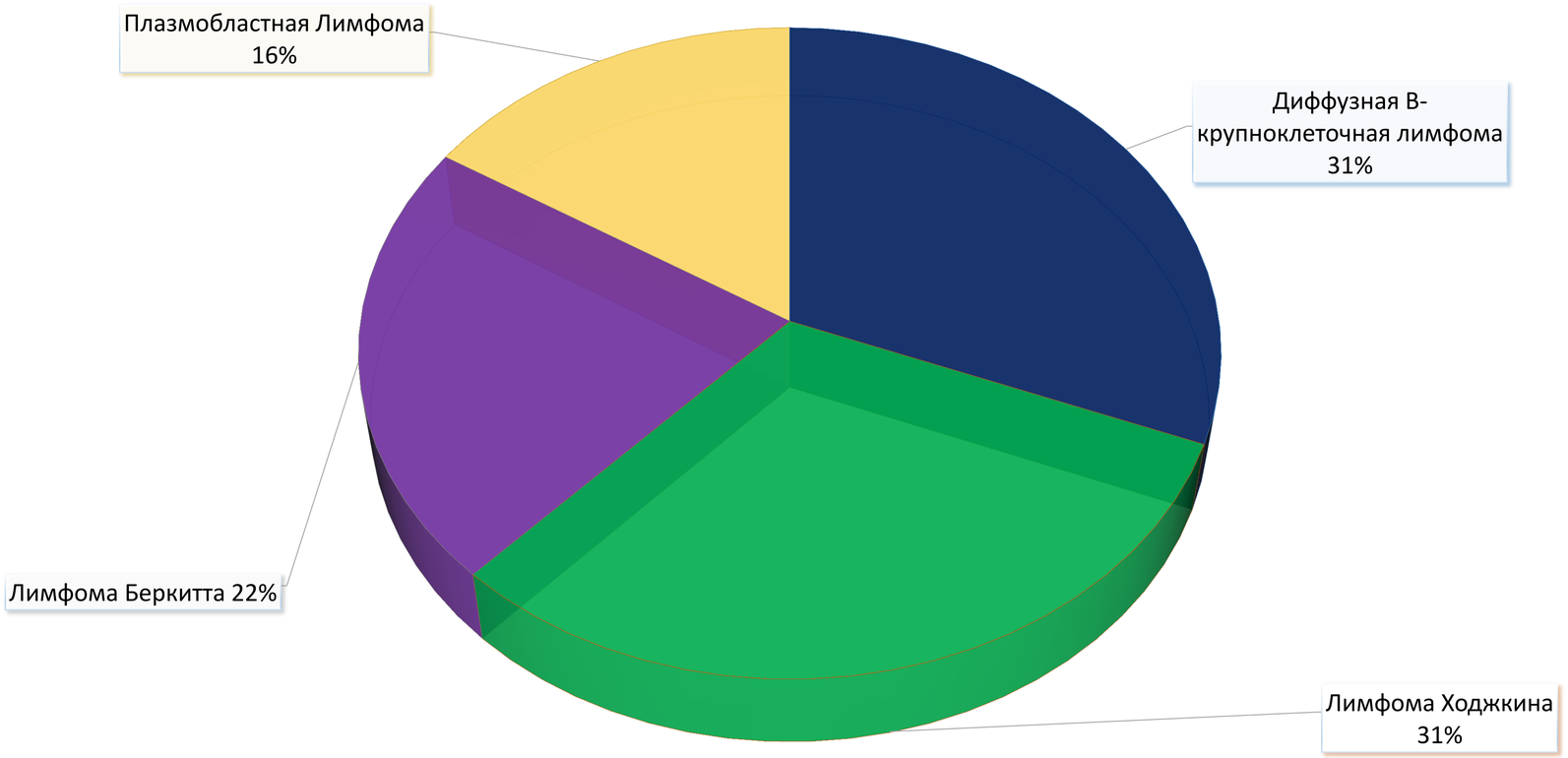

Некрасова А.В., Байков В.В., 2017

ПХТ ВИЧ-ассоциированных лимфом в эру АРВТ
ДККЛ + ЛБ + ЛХ; с АРВТ **vs** без АРВТ

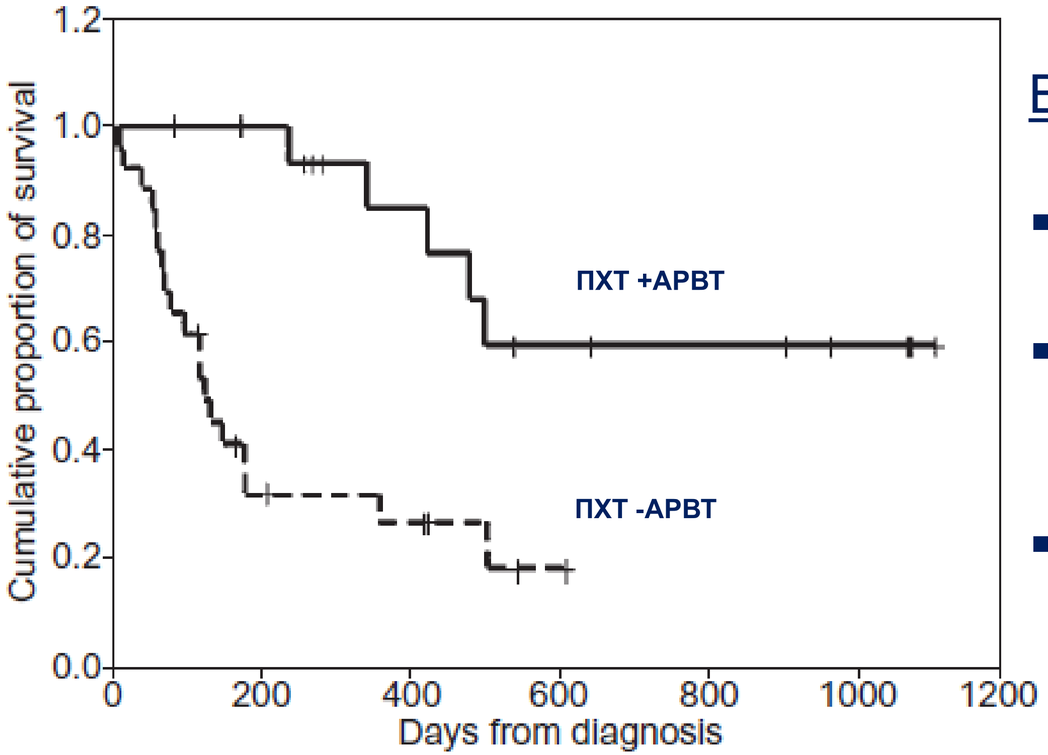

<u>В эру АРВТ</u>

- ОВ значительно улучшилась
- Эффективность ПХТ такая же как и в общей популяции
- При ПХТ применимы стандартные дозы

Antinori A et al. Better response to chemotherapy and prolonged survival in AIDS-related lymphomas responding to highly active antiretroviral therapy. AIDS 15: 1483-1491, 2001

Лечение ВИЧ-ассоциированных ЗНЛ
EPOCH + RR (SC-EPOCH-RR)

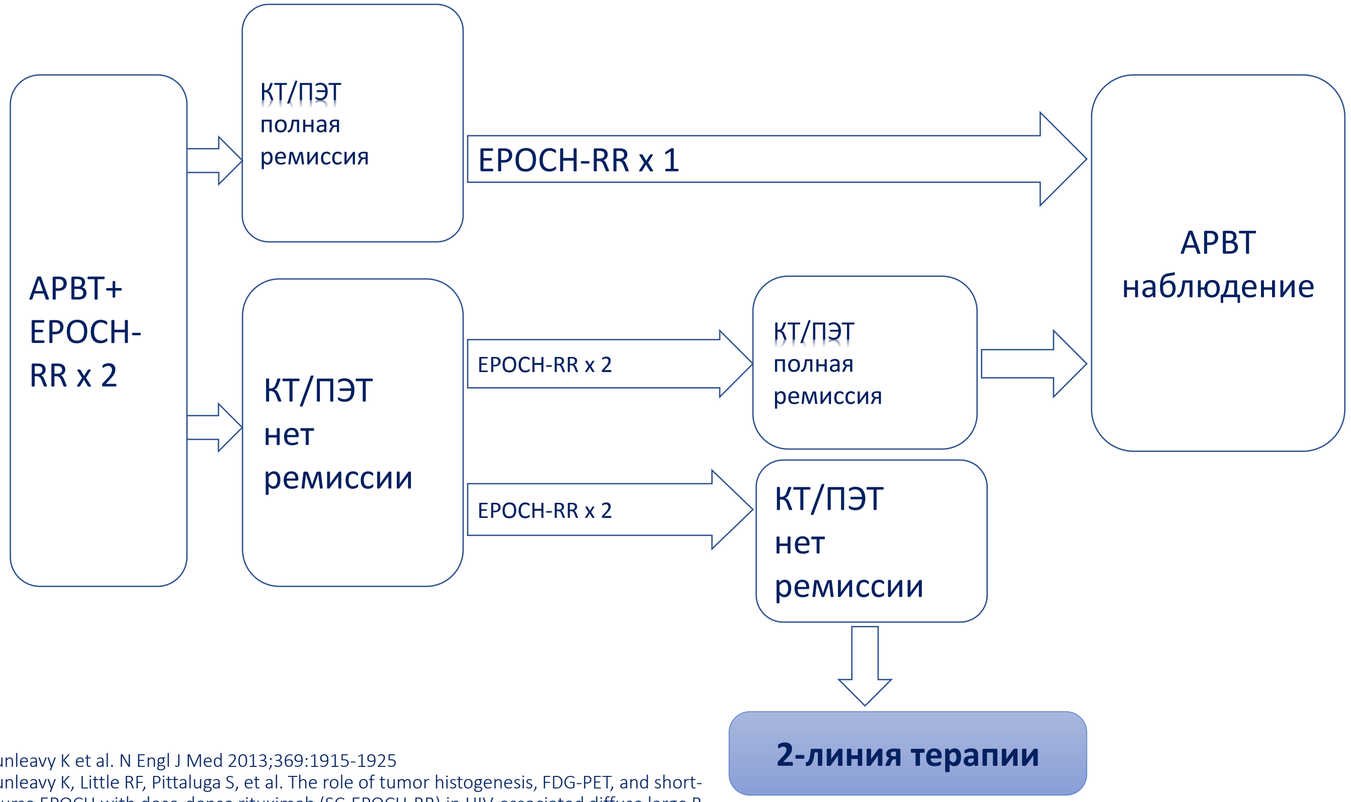

Dunleavy K et al. N Engl J Med 2013;369:1915-1925
Dunleavy K, Little RF, Pittaluga S, et al. The role of tumor histogenesis, FDG-PET, and short-course EPOCH with dose-dense rituximab (SC-EPOCH-RR) in HIV-associated diffuse large B-cell lymphoma. Blood. 2010;115(15):3017-3024.

Реальная клиническая практика, РФ

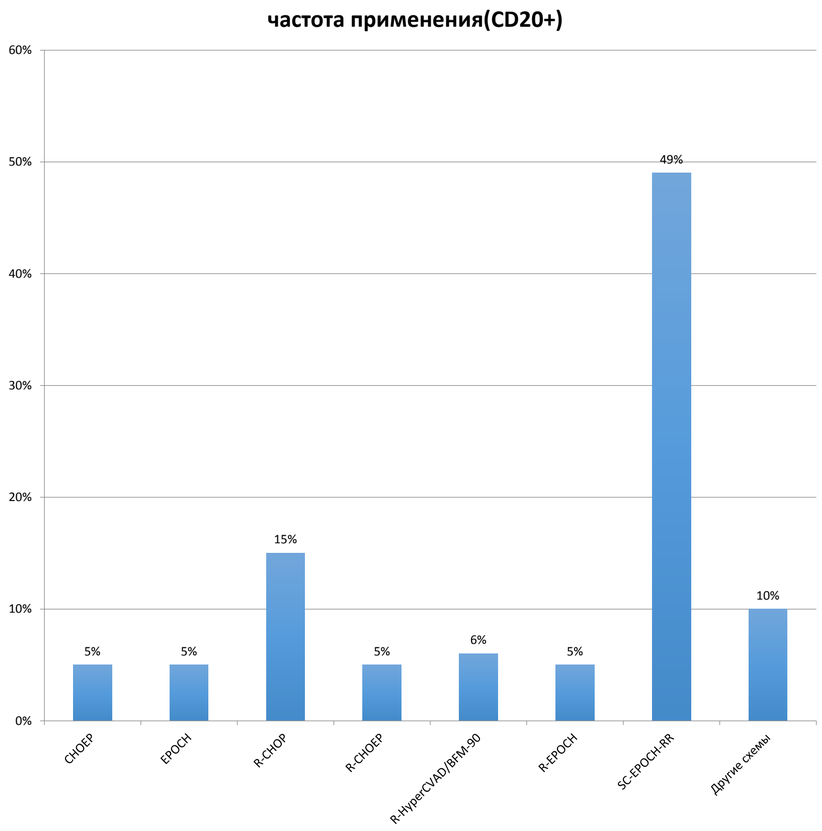

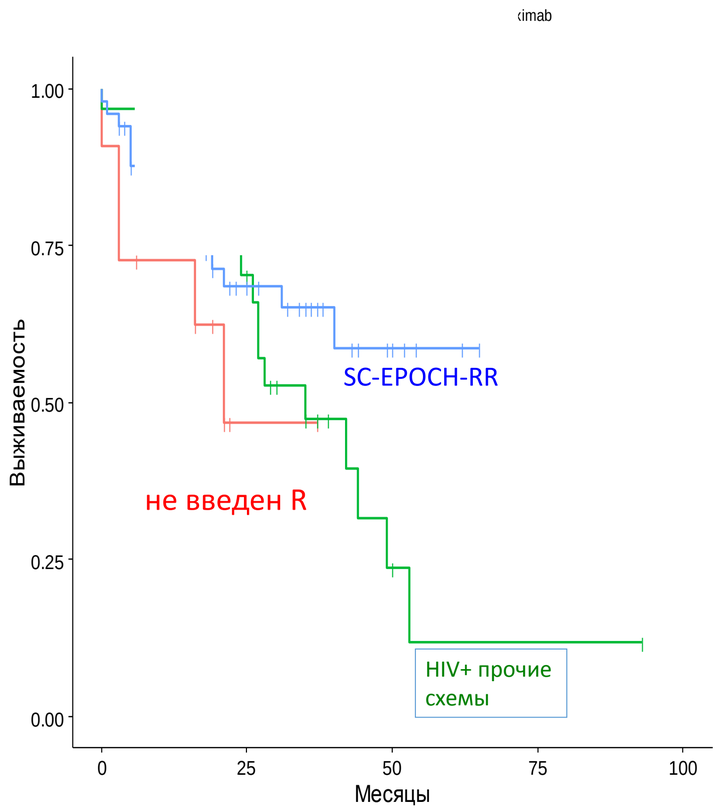

SC-EPOCH-RR

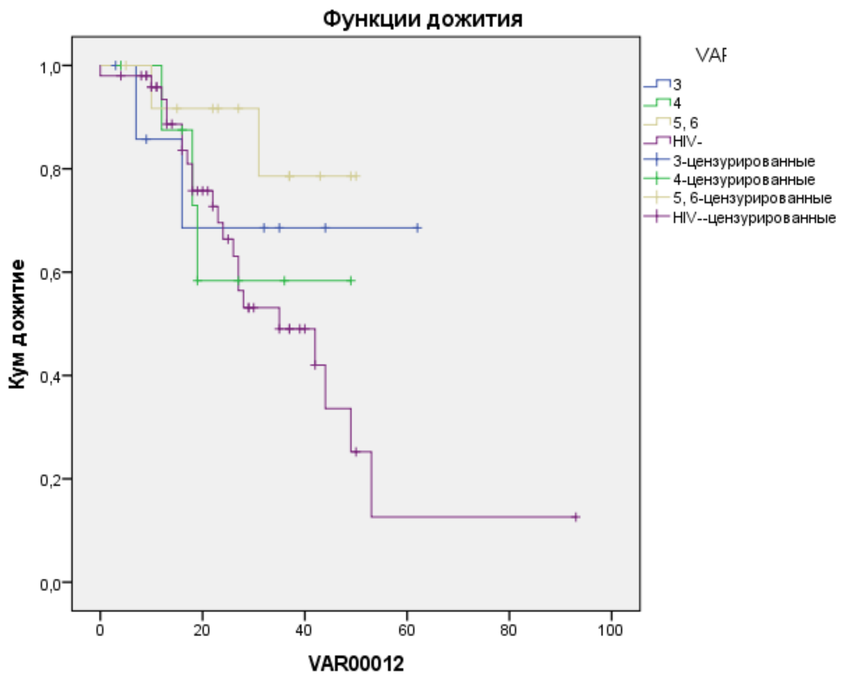

Группа	1-летняя выживаемость	2-летняя выживаемость	5-летняя выживаемость
EPOCH-RR 3	87,5%	70,0%	
EPOCH-RR 4	62,5%		
EPOCH-RR 5,6	92,3%	80,8%	
HIV-	96,0%	72,0%	39,3%

Некрасова А.В., Рассохин В.В., 2019

Клиническое наблюдение №4
Мужчина, 34 года

HIV CASE FOUR

МРНЦ ИМ. А.Ф.ЦЫБА – ФИЛИАЛ ФГБУ «НМИЦ РАДИОЛОГИИ» МИНЗДРАВА РОССИИ

Клиническое наблюдение №4

Анамнез онкологического заболевания: болен с августа 2018г., когда после удаления корня зуба верхней челюсти справа, в области нижней челюсти появилось округлое образование. В сентябре обратился к челюстно-лицевому хирургу, сделано УЗИ, заподозрен абсцесс. Проведена диагностическая пункция образования, экссудат не получен. Образование увеличивалось в размерах.

В октябре осмотрен онкогематологом по месту жительства, в январе 2019 г. выполнена биопсия шейного лимфоузла.

Морфоиммуногистохимическое исследование -Морфологическая картина и иммунофенотип характеризуют лимфому Беркитта. **FISH исследование:** Выявлена транслокация с вовлечением локуса гена cMYC/8q24

Диагноз: Лимфома Беркитта IIE с поражением шейно-надключичных лимфоузлов справа, мягкотканное образование правых отделов области шеи и нижней челюсти.

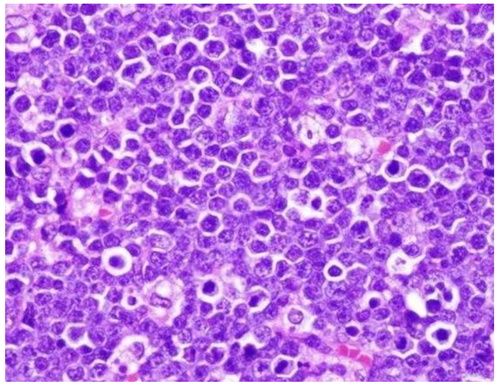

Клиническое наблюдение №4

Анамнез ВИЧ –инфекции:

В декабре 2018 гВстал на учет в ЦСПИД. СД4=810 кл/мкл, вирусная нагрузка 27568 коп/мл.

С 12.12.2018 назначена АРТ по схеме долутегравир 50 мг/сут, тенофир 300 мг/сут, ламивудин 300 мг/сут.

Начата антиретровирусная терапия 12.12.2018: долутегравир 50 мг/сут, тенофир 300 мг/сут, ламивудин 300 мг/сут.

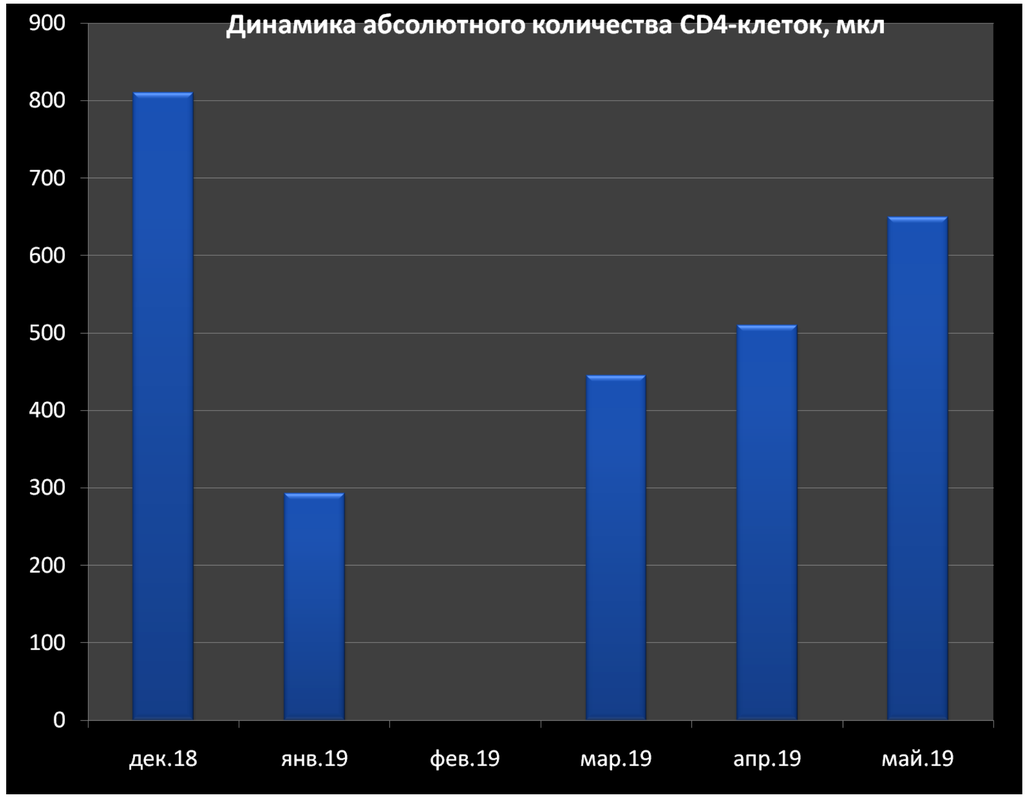

Клиническое наблюдение №4

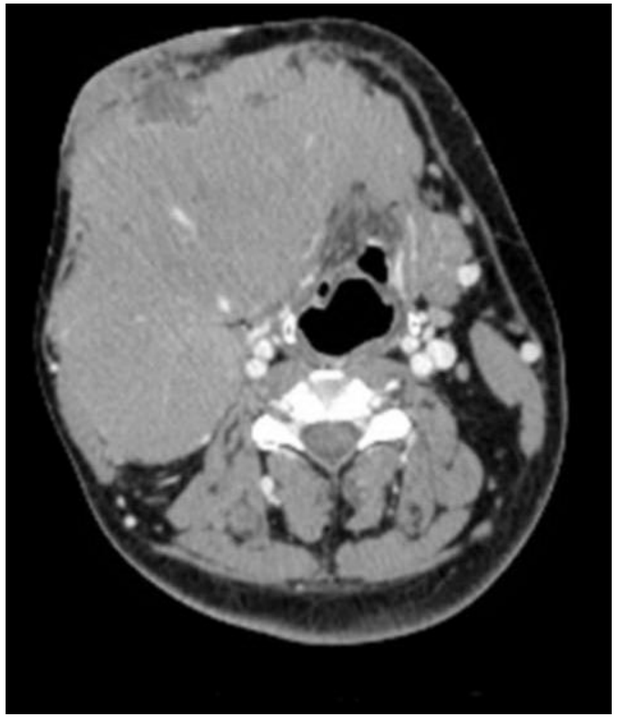

Лечение: CODOX-M/VAC
По данным ПЭТ-КТ от 21.07.2019.: ПЭТ-КТ негативный статус

Вопросы для решения:

- Разработка единых клинических и методологических подходов к комплексной диагностике и лечению ВИЧ-инфекции и НХЛ, профилактике осложнений
- Ранняя диагностика инфекций в онкологических стационарах / онкологии в инфекционных стационарах
- Выполнение биопсии образований головного мозга
- Получение Ритуксимаба для пациентов с ВИЧ (решено на 50%, распоряжение от 10.12.18 №2738-р, ЛБ не включена)
- Соблюдение межкурсовых промежутков и схем противоопухолевой терапии
- МЭС для НХЛ (20 дней стационар), по регионам – 9-10 дней
- Полипрагмазия / полифармация: назначение одномоментно более 5-10 препаратов (не рекомендовано, но выполняется, т.е. не учитывается в и/б)
- Регистра учета пациентов с ВИЧ и ЗНО в РФ НЕТ!
- Специализированных отделений онкологической помощи НЕТ!
- Обязательного курса повышения квалификации для онкологов по ВИЧ-инфекции, а для инфекционистов по онкологии НЕТ!

Заключение

- В популяции пациентов с ВИЧ сохраняется высокой частота развития злокачественных лимфом, как наиболее актуального ЗНО
- Основной клинической особенностью ВИЧ-ассоциированных лимфом является диагностика у пациентов на поздних стадиях ВИЧ-инфекции и ЗНО при тяжелой степени иммуносупрессии и коморбидности, множественные экстранодальные поражения, сочетание инфекционных и неинфекционных осложнений, сложная и длительная дифференциальная диагностика
- Необходима разработка единых клинических и методологических подходов к комплексной диагностике и лечению ВИЧ-инфекции и лимфопролиферативных заболеваний, профилактике осложнений