РЕСПУБЛИКАНСКИЙ ОНКОЛОГИЧЕСКИЙ ЦЕНТР ИМ. ПРОФ. Г. В. БОНДАРЯ

Предоперационная внутриартериальная полихимиотерапии в комплексном лечении местнораспространенного рака желудка

Донецк 2019 г.

Развитие методов внутриартериальной полихимиотерапии опухолей различной локализации в РОЦ им. Г. В. Бондаря

История развития внутриартериальной химиотерапии в РОЦ.

Методика внутриартериальной химиотерапии разработана и внедрена в практику с конца 80-х годов. В начале 2000 – х годов, был создан отдел на 100 коек. В состав отдела входили: маммологическое отделение, отделение опухолей головы и шеи, отделение хирургии печени и поджелудочной железы.

Выполнялась интраоперационная катетеризация сосудов.

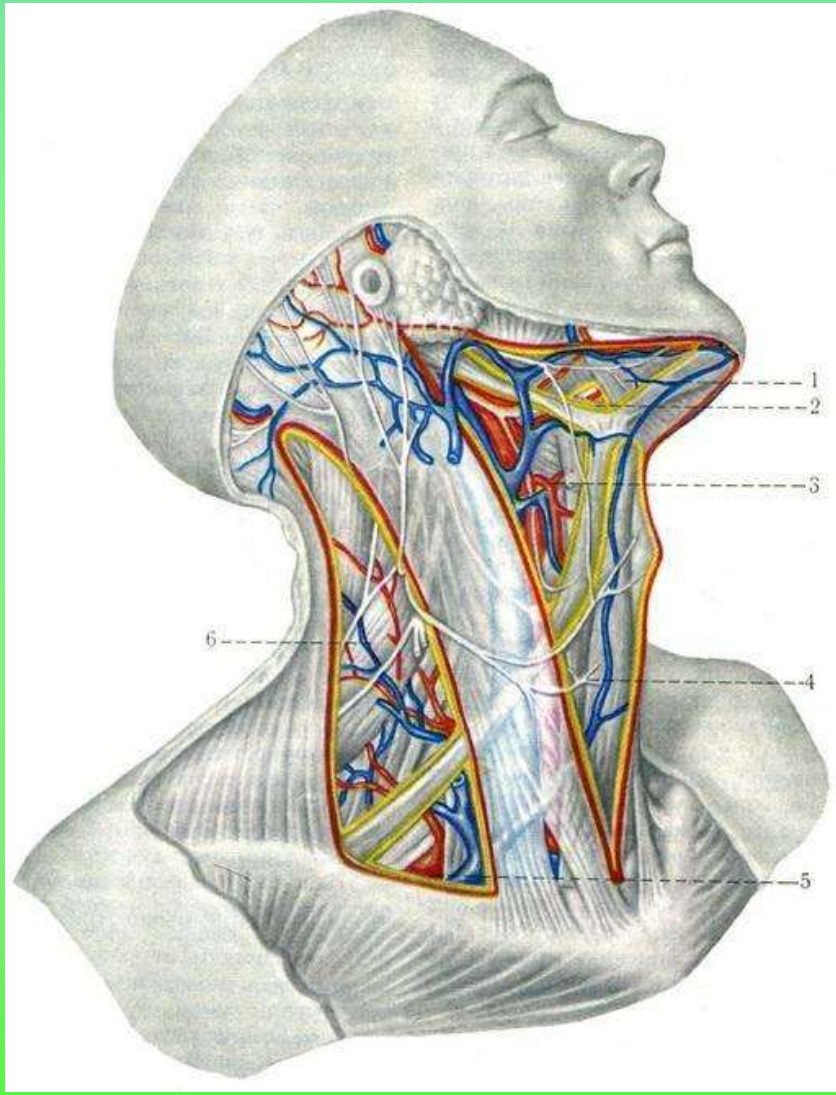

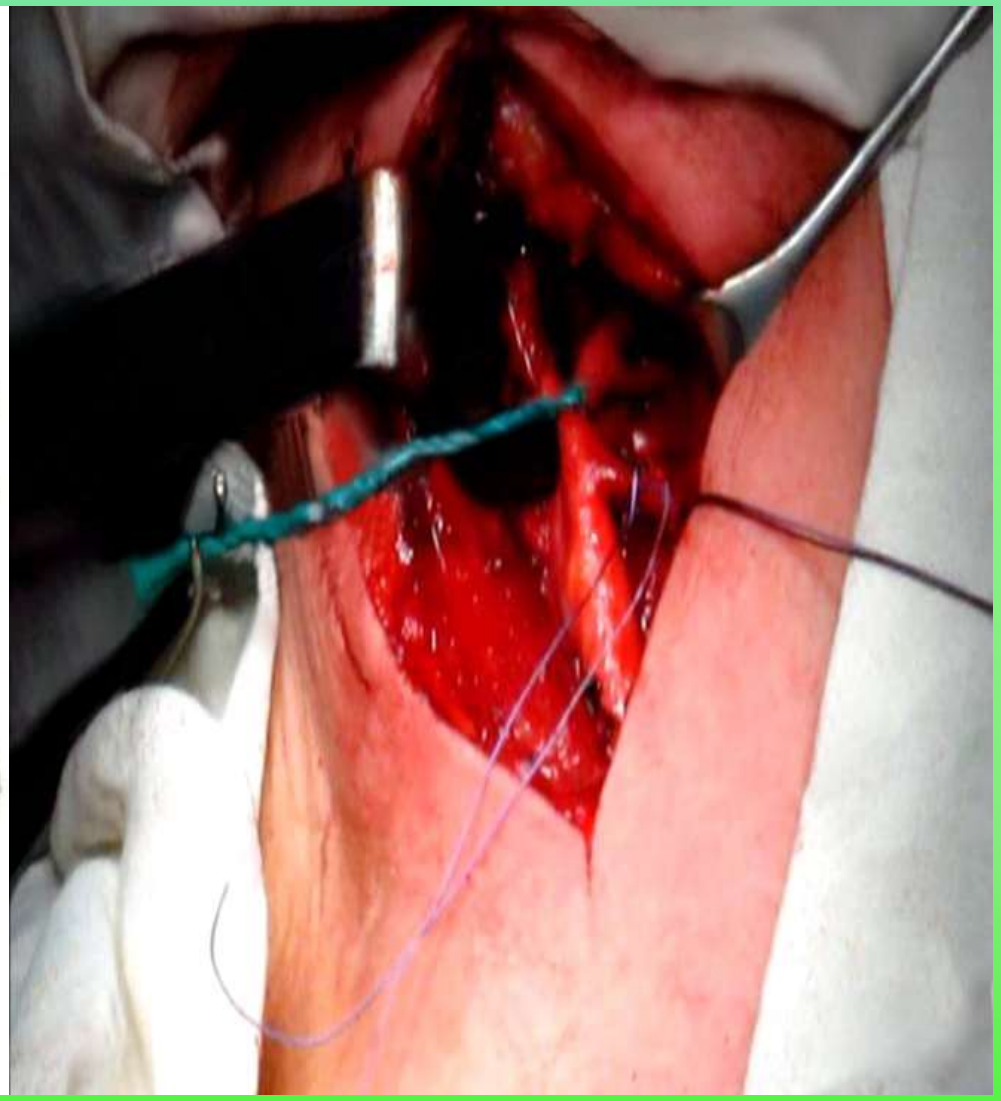

С 2015 года в практику внедрены методы интервенционной радиологии

Интервенционная радиология

Наименование операций и манипуляций	Всего		
	2016	2017	2018
Внутриартериальная химиотерапия ВАПХТ	101	110	104
Эмболизация ЭМА	9	15	24
Химиоэмболизация ХЭПА	11	19	24
Селективная ангиография	217	310	342
Имплантация венозного порта	3	2	5
Фистулохолангиография	17	13	26
Наружно-внутреннее Эндобил. дренирование/протезирование	5	10	13
Внутрипротоковая биопсия холедоха	2	4	3
Антеградная пиелоуретерография	18	15	17
Антеградное стентирование мочеточников	6	9	8
ИТОГО	389	507	566

Распределение пациентов согласно локализации основного процесса

Рентгенэндоваскулярные методики применены у 148 больных

Предоперационная внутриартериальная полихимиотерапия в комплексном лечении местнораспространенного рака желудка

Актуальность темы

Во всем мире рак желудка остается одним из наиболее распространенных онкологических заболеваний. Высокие показатели заболеваемости и смертности при этой патологии определяют ее чрезвычайно высокую клиническую и социальную значимость. В структуре онкологической заболеваемости рак желудка занимает 5-е место в мире. В структуре онкологической смертности рак желудка находится на 3-м месте.

Цель работы:

Оценить эффективность предоперационной внутриартериальной полихимиотерапии (ВАПХТ) в комплексном лечении больных местнораспространенным раком желудка

С декабря 2018 г по настоящее время методика применена у 13 пациентов, из них 3 –е находятся на этапе проведения ВАПХТ. Распространенность опухоли согласно критериям TNM на дооперационном этапе по данным МСКТ и эндосонографии – Т3-4 N1-2 M0. У 1-го пациента опухоль распространялась на головку поджелудочной железы, у 2-[пациенток на тело и хвост поджелудочной железы. В остальных случаях, первичная опухоль имела критерий Т 3, однако по данным СКТ имелись вторичные изменения в регионарных лимфатических узлах, у 3 пациентов определялся переход на абдоминальный сегмент пищевода.

Всем пациентам выполнялась селективная ангиография (целиакография) трансфеморальным доступом под ангиографическим контролем. Во всех случаях катетер устанавливали в чревный ствол.

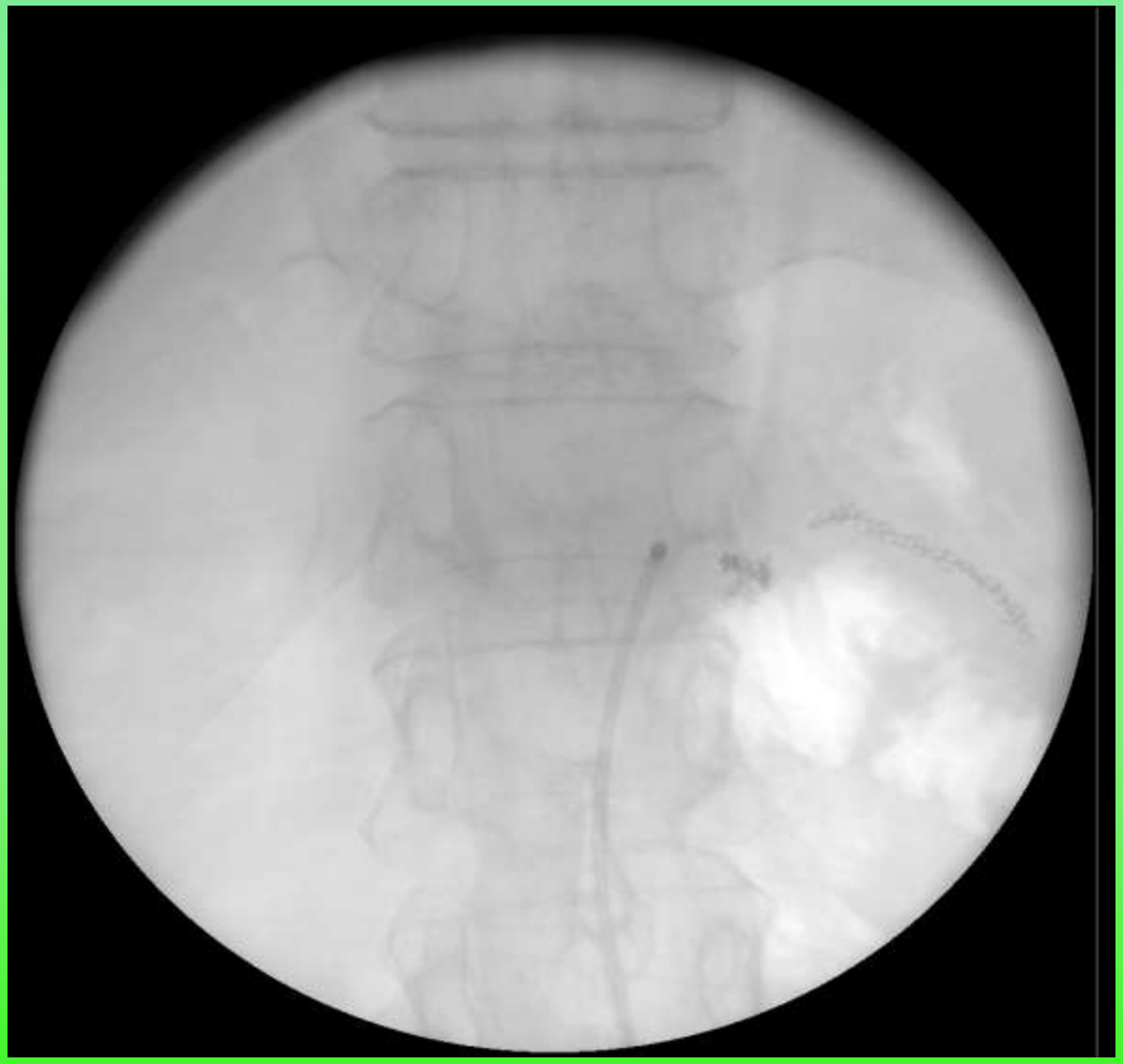

Ангиография чревного ствола (режим цифровой субтракции).

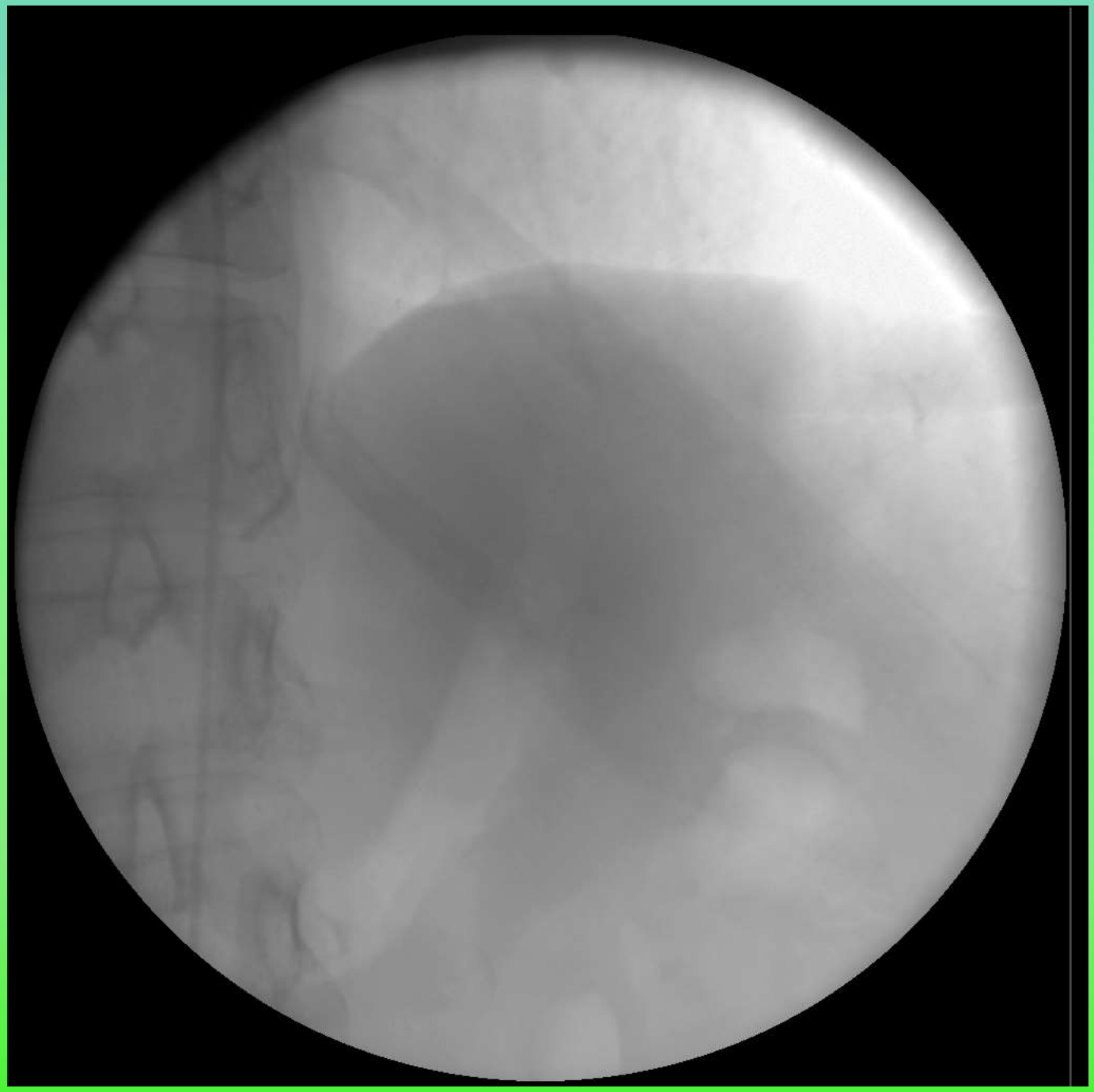

Ангиография чревного ствола (режим цифровой субтракции).

В дальнейшем проводилась химиоинфузия противоопухолевых препаратов. Применялась следующая схема полихимиотерапии – CF. Цисплатин вводили в дозе 80 мг/м2 в/а в 1-й день лечения каждого курса в виде 6 часовой непрерывной инфузии с помощью дозатора лекарственных веществ, 5-фторурацил в дозе 4000 мг/ м2 в/а в 1-й день каждого курса в виде 6 часовой непрерывной инфузии с помощью дозатора лекарственных веществ. Интервал между курсами 21-28 деней. Всем пациентам было проведено от 1 до 3 курсов ВАПХТ.

Результаты.

После проведения курсов неоадьювантной терапии пациентам проводились контрольные ФГДС, Эндосонография и МСКТ грудной, брюшной полостей и малого таза с в/в контрастированием. В 7 (54 %) из 13 случаев была отмечена выраженная положительная динамика. В 2 (15 %) из 13 случаев отмечалась стабилизация процесса (у пациентов с критерием опухоли Т4). В 1 (8 %) случае отмечена отрицательная динамика (выявлен канцероматоз). Остальные 3-и (23%) пациента, находятся на этапе лечения.

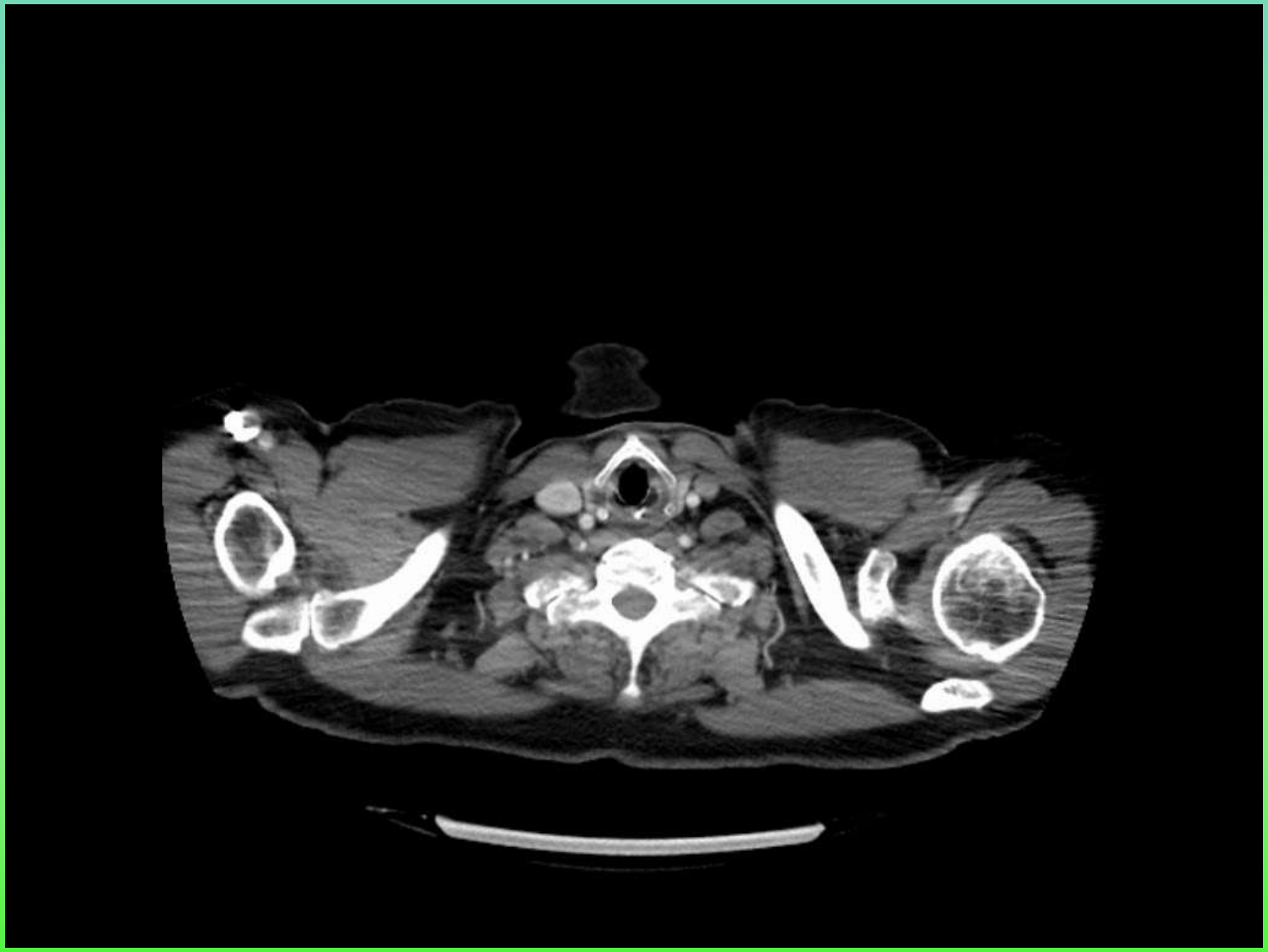

СКТ до начала лечения

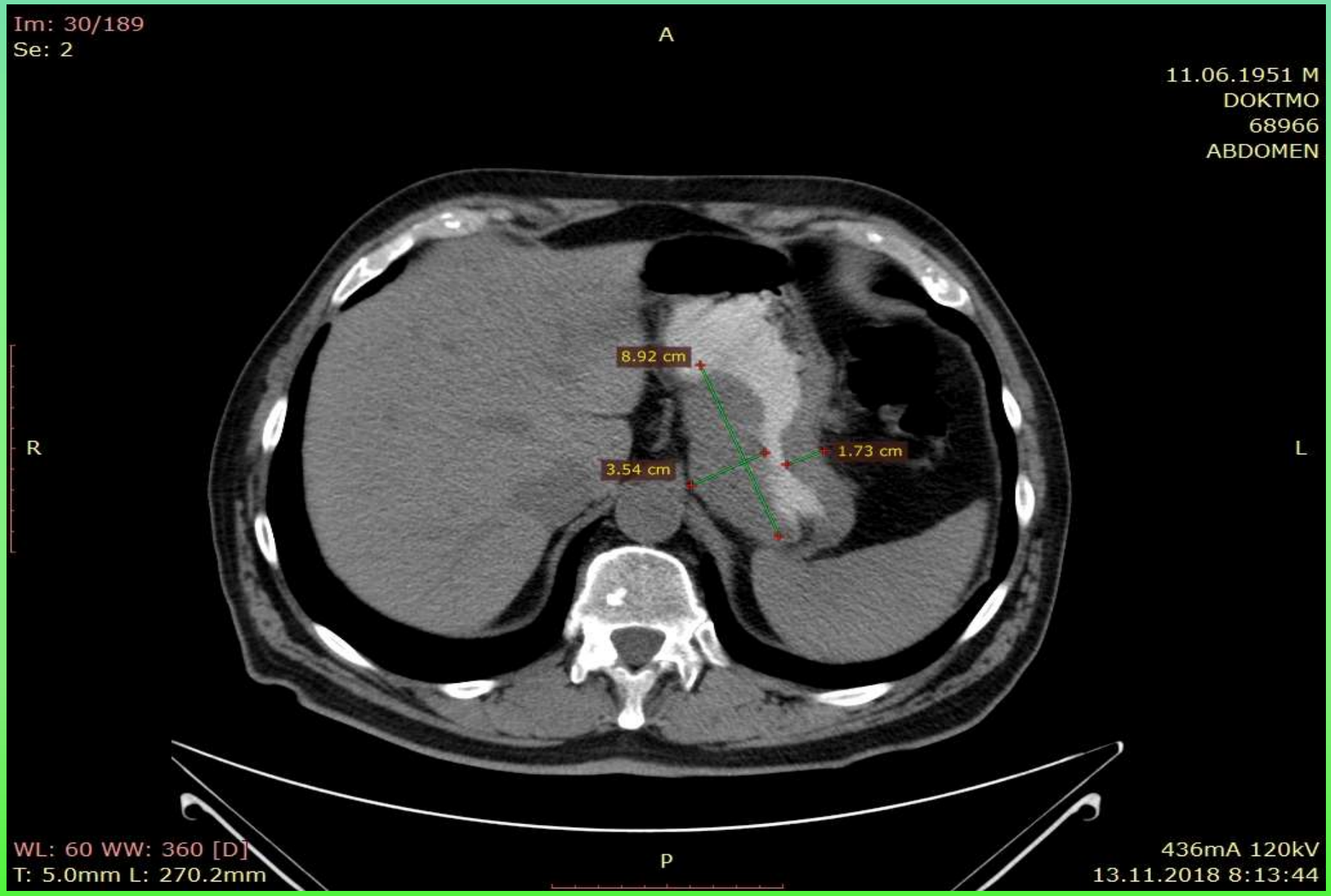

СКТ после проведения 3-х курсов ВАПХТ

Эндосонография до начала лечения

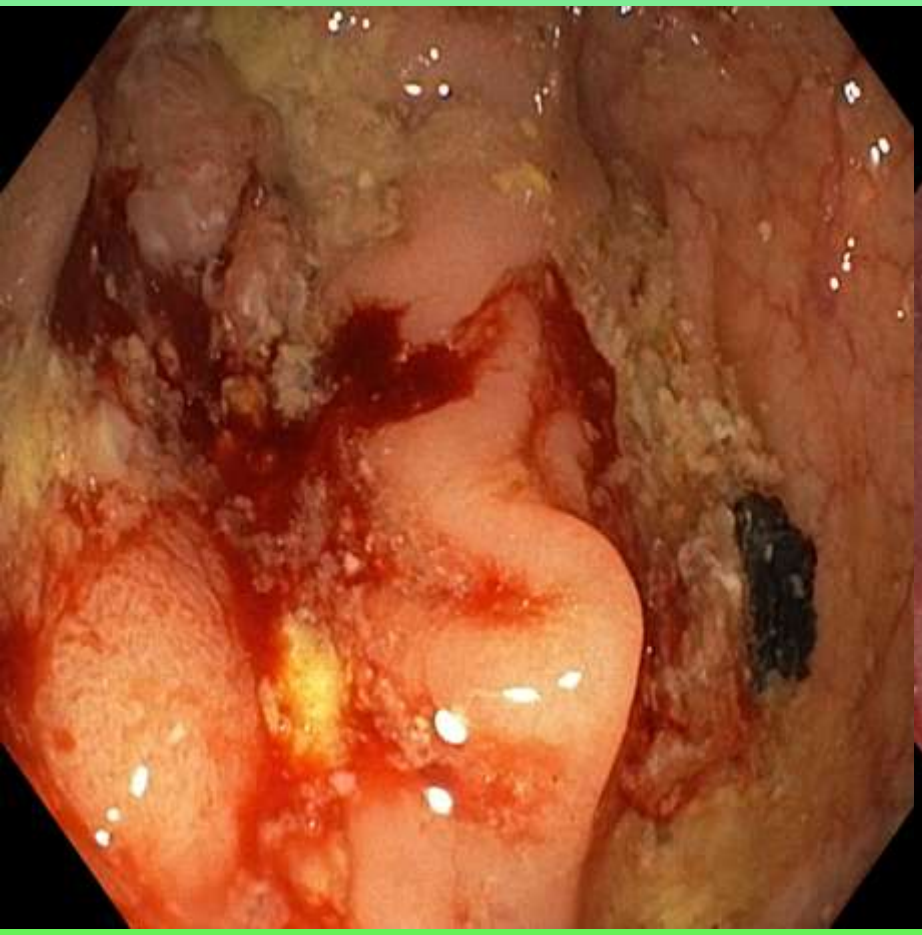

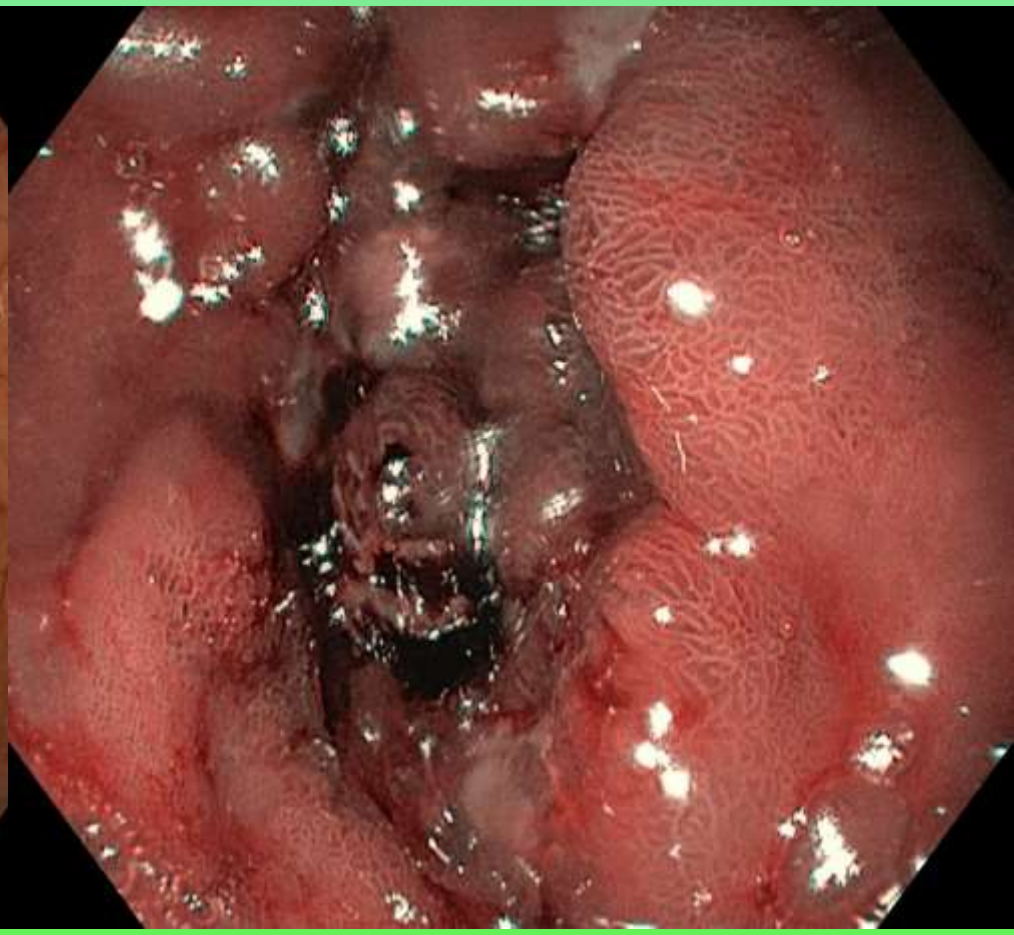

Эндосонография после ВАПХТ

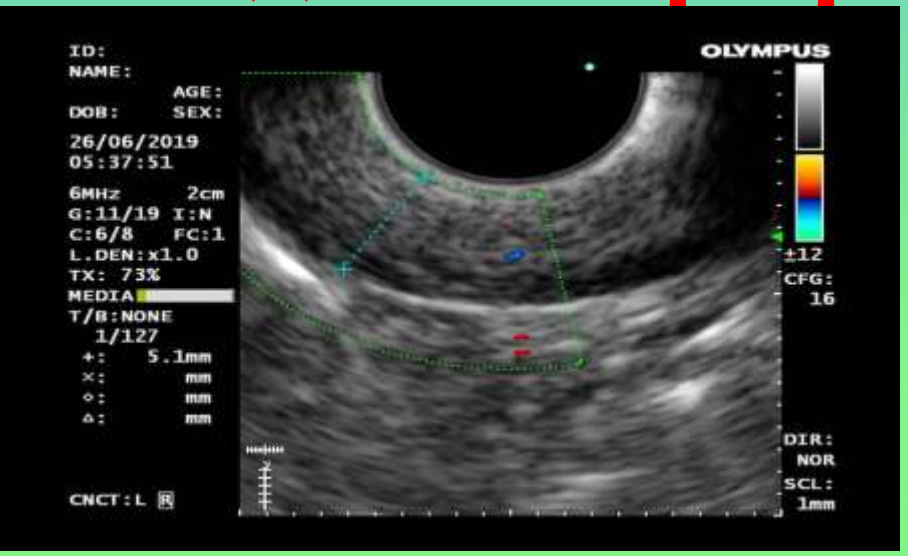

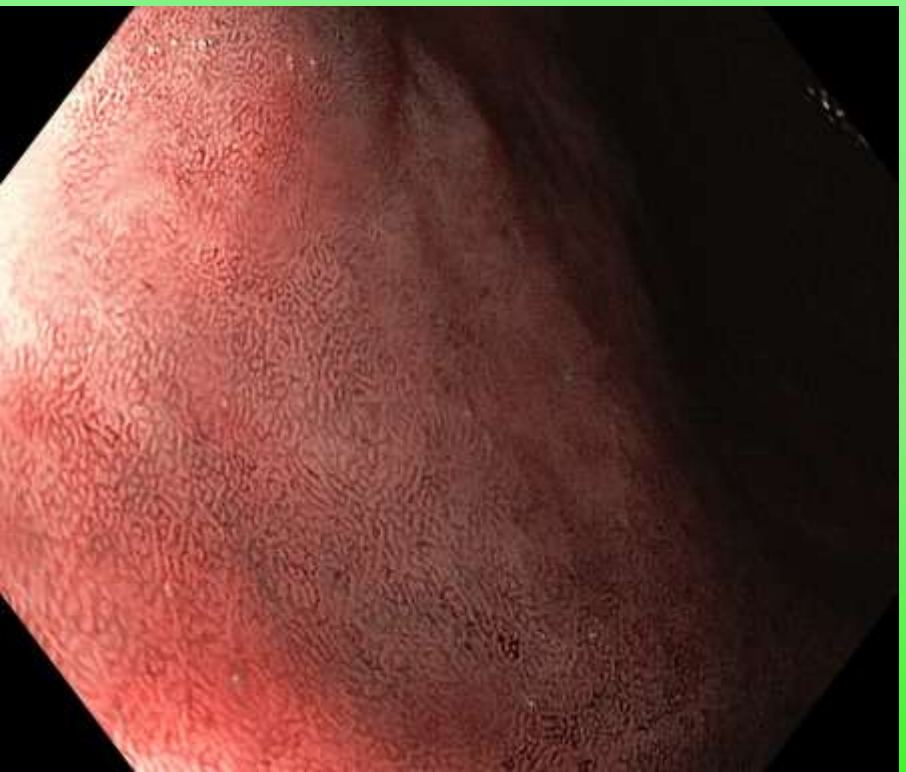

В дальнейшем, после окончания курсов ВАПХТ, 7 (54%) пациентам оперативное пособие выполнено в радикальном объеме. 6 (46 %) пациентам выполнена гастрэктомия в режиме D2, 1 (8 %) пациенту выполнена субтотальная резекция желудка.

У 1 – го (8 %) оперативное пособие выполнено в объеме - паллитивная гастрэктомия, в связи с канцероматозом. При плановом патогистологическом исследовании у 5 пациентов отмечена II степень регрессии опухоли (TRG2), у 3 пациентов - III степень регрессии опухоли (TRG3) по A.M. Mandard.

Двум пациентам, со стабилизацией процесса, начата химио – лучевая терапия.

Осложнения!!!

Осложнений связанных с проведением ВАПХТ не наблюдалось. Степень токсичности после проведенных курсов ВАПХТ 0-2 по шкале CTCAE - Common Terminology Criteria for Adverse Events.

Заключение: Методика ВАПХТ относительно безопасна, хорошо переносится пациентами, по полученным нами непосредственным результатам, имеет высокую клиническую эффективность и может быть использована как компонент комплексного лечения местнораспространенного рака желудка.

Данный доклад демонстрирует работу ни одного специалиста и ни одного отделения, а слаженную совместную деятельность всего онкологического центра.

СПАСИБО ЗА ВНИМАНИЕ

ДОНЕЦК 2019 г.