Опыт длительного ведения пациентов с метастатическим тройным негативным раком молочной железы в ГБУЗ ЯОКОБ

Пеганова Екатерина Вячеславовна,
Врач-онколог Дневного стационара химиотерапевтического профиля
ГБУЗ ЯО «Клиническая онкологическая больница», г. Ярославль

Ярославль
06.09.2019

Пациентка Б , 61 год (1957 г.р., на момент постановки диагноза ранний рак молочной железы-36 лет, метастатический рак молочной железы-51 год)

Анамнез

1993 – диагностирован рак правой молочной железы T2N1M0, IIб стадия, ECOG 0

01.1993г. **оперативное лечение**: радикальная мастэктомия по Маддену справа

Гистология №2882-90:инфильтрирующий рак II-III степени злокачественности, в 2-х лимф.узлах мтс аналогичного строения. ИГХ не выполнялась.

С 17.02.1993г. по 02.04.1993г. Проведен курс ДЛТ на послеоперационный рубец и зону регионарного лимфатического оттока СОД-46 Гр.

Сопутствующее заболевание: *клинически значимой патологии нет*

Пациентка Б , 61 год (1957 г.р.)

С 1993 г. по 2002 г. пациентка находилась под динамическим наблюдением.

2002г. боль в костях таза, выполнено обследование в ГБУЗ ЯОКОБ

Контрольное обследование 06.2002 г.

- Рентгенография органов грудной клетки: в S1 и S2 слева округлые образования 2 см в диаметре с ровными, четкими контурами.
- Сцинтиграфия костей скелета: мтс в кости скелета: очаг остеолитической деструкции левой седалищной кости и левой подвздошной кости, левой ключицы, Th8.

Пациентка Б , 61 год (1957г.р.)
Лечение

1 линия лечения метастатического рака молочной железы:

07.2002г. - 01.2003г.-проведено 6 курсов ПХТ по схеме CAF(доксорубицин 120 мг.+5ФУ 1500 мг+циклофосфамид 2000 мг.)

- **Эффект:** при контрольном обследовании положительная динамика в виде очаговые образования в S1-2 не определяются.
- Купирование болевого синдрома
- склерозирование и уменьшения в размере костных метастазов, по данным рентгенографии органов грудной клетки.

01.2003г. - 09.2006г. тамоксифен 20 мг/сут, ежедневно.

Пациентка Б , 61 год (1957 г.р.)

Лечение

09. 2006 г. клиническое ухудшение: появление болевого синдрома в позвоночнике, слабость.

Контрольное обследование 09-10’2006

- Рентгенография грудной клетки, костей таза, грудного отдела позвоночника: остеолитическая деструкция левой ключицы, остеолитическая деструкция в теле Th8, метастатическое поражение подвздошной кости слева, отрицательная динамика.

КТ – компъютерная томография; ИГХ – иммуногистохимия; ГИ-гистологическое исследование; ОГК – органы грудной клетки РЭ-рецепторы эстрогена, РП-рецепторы прогестерона

Пациентка Б , 61 год (1957г.р.)
Лечение

С 04.10.2006 г. по 16.10.2006 г. проведен курс лучевой терапии на Th8-9 с противоболевой целью, СОД-25 Гр.

- **Эффект:** уменьшение болевого синдрома.

С 10.2006 г. по 03.2008 г. динамическое наблюдение

Пациентка Б , 61 год (1957 г.р.)

Лечение

03. 2008 г. появление жалоб на одышку, слабость

Контрольное обследование 03.2008 г.

- КТ органов грудной клетки: метастатическое поражение ВГЛУ, плеврит.

03.2008 г. выполнена биопсия лимфатического узла средостения. Гистология: метастаз низкодифференцированного рака. ИГХ: ER(7+), PR(3+), HER2(1+),

08.04.2008 г. пункция плевральной полости справа. Цитология №2692: комплексы железистого рака.

Пациентка Б , 61 год (1957г.р.)
Лечение

2 линия лечения метастатического рака молочной железы:

03.2008 г. - 09.2008 г.-проведено 6 курсов ПХТ по схеме паклитаксел 270 мг.(первые два курса паклитаксел+доксорубцин)

22.04.2008г. внутриплевральное введение 30 мг доксорубицина после удаления жидкости из плевральной полости.

- **Эффект:** стабилизация заболевания

Пациентка Б , 61 год (1957 г.р.)

Лечение

10. 2009 г. появление жалоб на головную боль, слабость в левой руке

Контрольное обследование 10.2009г.

- МРТ головного мозга: образования головного мозга, наиболее крупное объемное образование правой лобной доли с перифокальным отеком и масс-эффектом до 35 мм., в левой затылочной области очаг до 1.5 см.
- *ПЭТ-КТ от 22.10.2009г.: наличие активной специфической ткани в лимф.узлах средостения, костях скелета, головном мозге, отрицательная динамика от июля 2008г.*

10.2009г. проведен курс радиохирургического лечения.

Пациентка Б , 61 год (1957г.р.)
Лечение

3 линия лечения метастатического рака молочной железы:

11.2009г. -2010г.-лекарственная терапия по схеме капецитабин 2000 мг 2 раза в сутки с 1 по 14 день, далее 7 дней перерыв+золедроновая кислота 4 мг, в/в, 1 раз в 28 дней+Ломустин 160 мг, per os, 1 раз в 6 недель.

- **Эффект:** стабилизация заболевания

С 2011г. по 2018г. специальное лекарственное лечение не проводилось.

МРТ головного мозга 12.2016г.

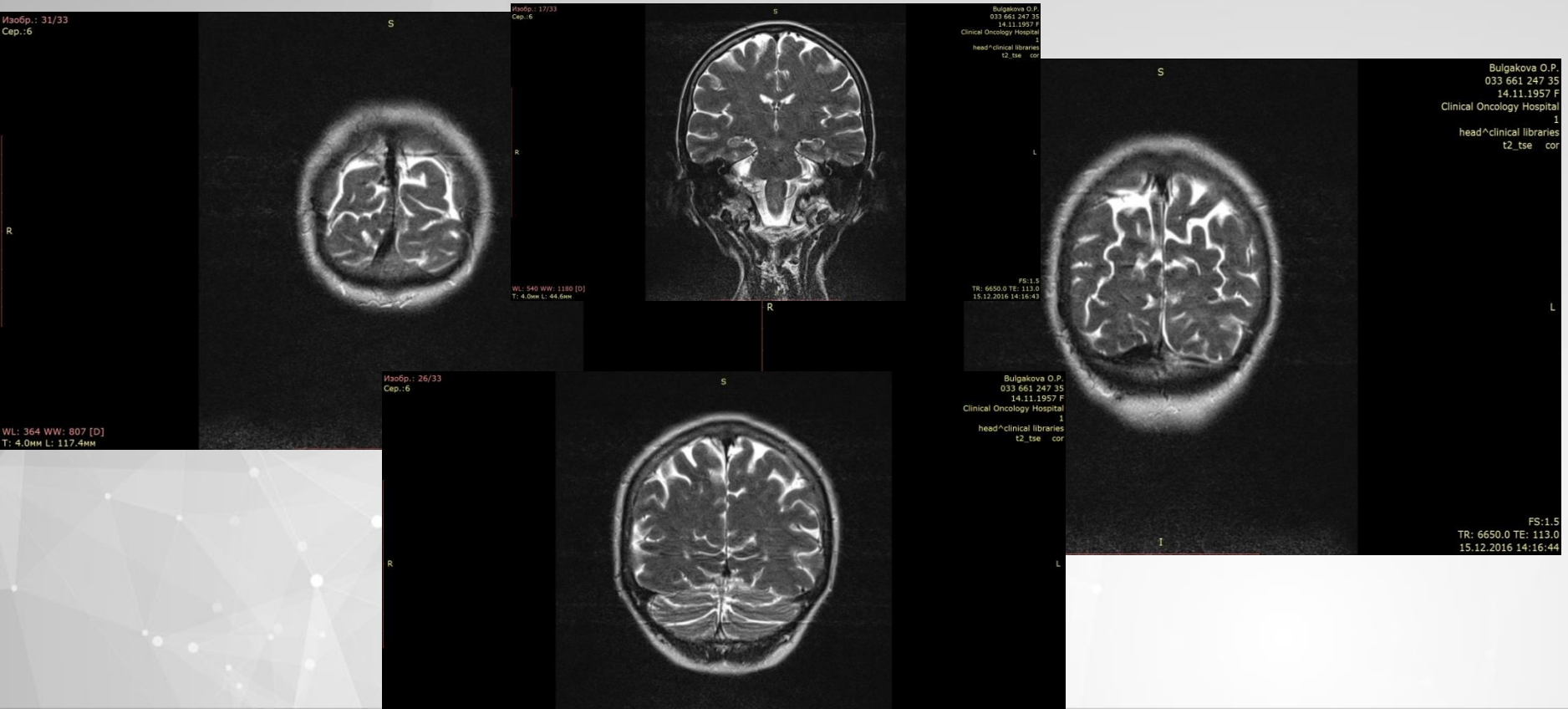

Пациентка Б , 61 год (1957 г.р.)

Лечение

01. 2018 г. появление жалоб на образования грудной стенки.

Контрольное обследование 01.2018 г.

- УЗИ мягких тканей передней грудной стенки: мтс в мягкие ткани передней грудной стенки слева.

- *УЗИ периферических лимф.узлов: лимфаденопатия надключичных лимф.узлов справа.*
- *КТ органов грудной полости: двусторонний гидроторакс.*

*01.02.2018 г. выполнена трепанобиопсия образования гипоэхогенного образования надключичной области передней грудной стенки 3.8*1.3 см. Гистология №2Б 948(6482-5)/18: инвазивная альвеолярно-трабекулярная карцинома с высоким ядерным полиморфизмом. ИГХ №2Б 959и/18:ER(-), PR(-), HER2(1+), Ki67-67%.*

Пациентка Б , 61 год (1957г.р.)
Лечение

4 линия лечения метастатического рака молочной железы:

02.2018 г. -05.2018 г.-лекарственная терапия по схеме паклитаксел 298 мг, в/в, 1 раз в 3 недели.

- **Эффект:** КТ органов грудной клетки от 05.06.2018г.: двусторонний гидроторакс с компрессионным ателектазом, мтс в мягкие ткани надключичной области слева-отрицательная динамика в виде увеличения количества жидкости в плевральных полостях, увеличения размера образований мягких тканей

11.07.2018г. выполнена торакоскопия, плевродез тальком.

.

Пациентка Б , 61 год (1957г.р.)
Лечение

5 линия лечения метастатического рака молочной железы:

08.2018 г. -09.2018 г.-лекарственная терапия по схеме капецитабин

- **Эффект:** клиническое ухудшение состояния – нарастание одышки, выполнено УЗИ плевральных полостей: двусторонний гидроторакс(слева-90мм., справа-43 мм). 25.09.2018г. выполнена плевральная пункция слева. Цистология №9613: единичные клетки рака.

По данным рентгенографии органов грудной клетки от 10.2018г.: отрицательная динамика в виду значительного увеличения объема гидроторакса в плевральных полостях.

.

Пациентка Б , 61 год (1957 г.р.)

Отрицательная динамика на фоне лечения по схеме капецитабин

05.06.2018

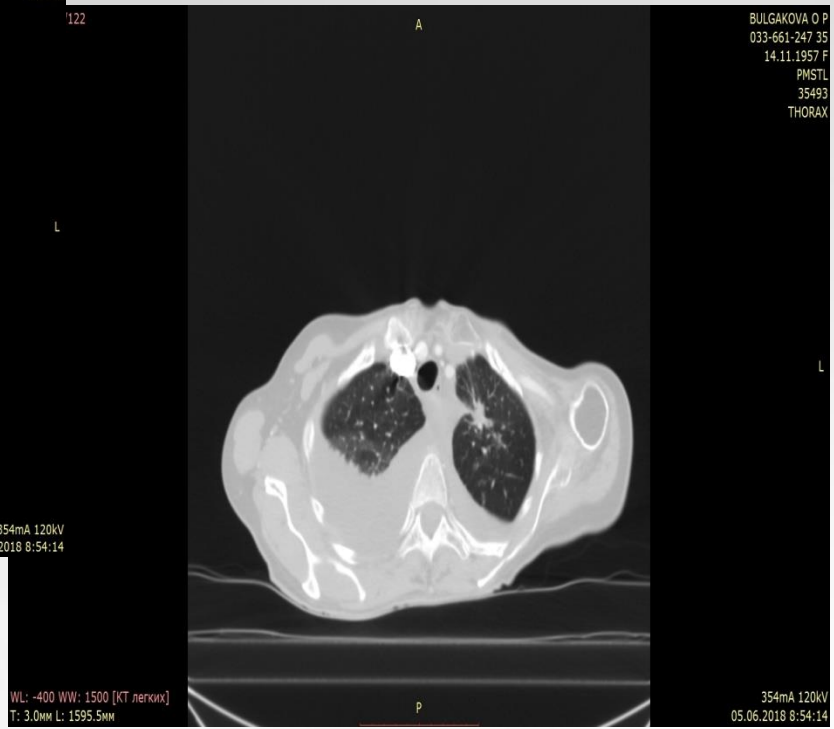

Пациентка Б , 61 год (1957г.р.)
Лечение

6 линия лечения метастатического рака молочной железы:

10.2018 г. -01.2018 г.-лекарственная терапия по схеме эрибулин 2.24 мг в 1 и 8 день.

- **Эффект:** По данным УЗИ периферических лимф.узлов: данных за лимфаденопатию нет. КТ органов грудной клетки от 12.03.2019г.: данных за гидроторакс нет, образования мягких тканей надключичной области слева-стабилизация. По данным МРТ головного мозга от 21.03.2019г.: признаков рецидива, появления новых очагов не выявлено, сохраняются локальные зоны отека в месте ранее определявшихся мтс в лобной доле справа, в затылочной области.)

С 01.2018г. пациентка находиться под динамическим наблюдением.

.

Пациентка Б , 61 год (1957 г.р.)

Динамика по данным КТ после лечения препаратом эрибулин

12.03.2019

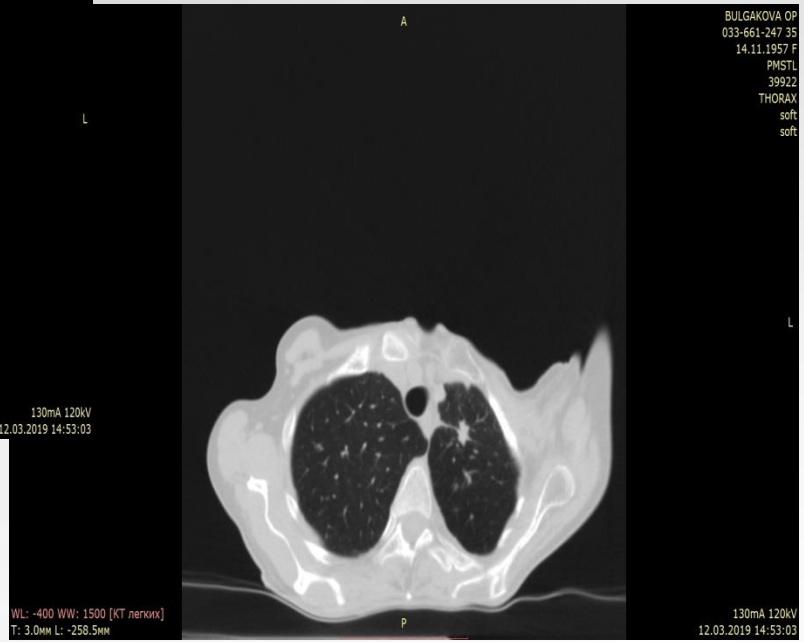

Пациентка Б , 61 год (1957 г.р.)

Резюме

1993
рак правой молочной железы. T2N1M0

01.1993
радикальная мастэктомия

07.2002
Прогрессия №1
ECOG 1

09.2006
Прогрессия № 2
ECOG1

03.2008
Прогрессия №3
ECOG1

10.2009
Прогрессия №4
ECOG 1

02.2018
Прогрессия №5
ECOG 1

наблюдение

Лек.терапия рецидива

курс ДЛТ

Лек.терапия рецидива

Лек.терапия рецидива+радиохирургия мтс головного мозга

Лек.терапия рецидива

08.2018г.
Прогрессия №6
ECOG 1

Лек.терапия рецидива

10.2018-01.2019г.
Прогрессия № 2
ECOG1

Лек.терапия рецидива

??????????????

Выводы: Особенности случая

Выбранная тактика лечения обеспечила:

- Контроль заболевания в течении длительного промежутка времени
- Относительно благоприятный профиль токсичности на фоне проведенного лечения
- Общая выживаемость пациентки с метастатическим тройным негативным раком молочной железы в течении 13 лет
- Длительное лечение пациентки с метастатическим тройным негативным раком молочной железы с наличием, как костных, так и висцеральных метастазов.

СПАСИБО ЗА ВНИМАНИЕ!