Клинический случай лечения метастатического рака сигмовидной кишки

г. Белгород
ОГБУЗ «Белгородский
онкологический диспансер»
отделение химиотерапии №1
онколог к.м.н. Макарова Е.Д.

27.08.2019 г.

Показатели онкологической помощи в Белгородской области

Выявлено случаев КРР	2016	2017	2018
Ободочная кишка	302 (4,5%)	366 (5,2%)	395 (5,6%)
Прямая кишка	283 (4,2%)	334 (4,7%)	297(4,2%)

«Грубый» показатель заболеваемости КРР на 100 тыс. нас.

	2016	2017	2018
Ободочная кишка	19,4	23,5	25,5
Прямая кишка	18,2	21,5	19,1

Показатели онкологической помощи в Белгородской области

Распределение по стадиям (ободочная кишка) 2018 год

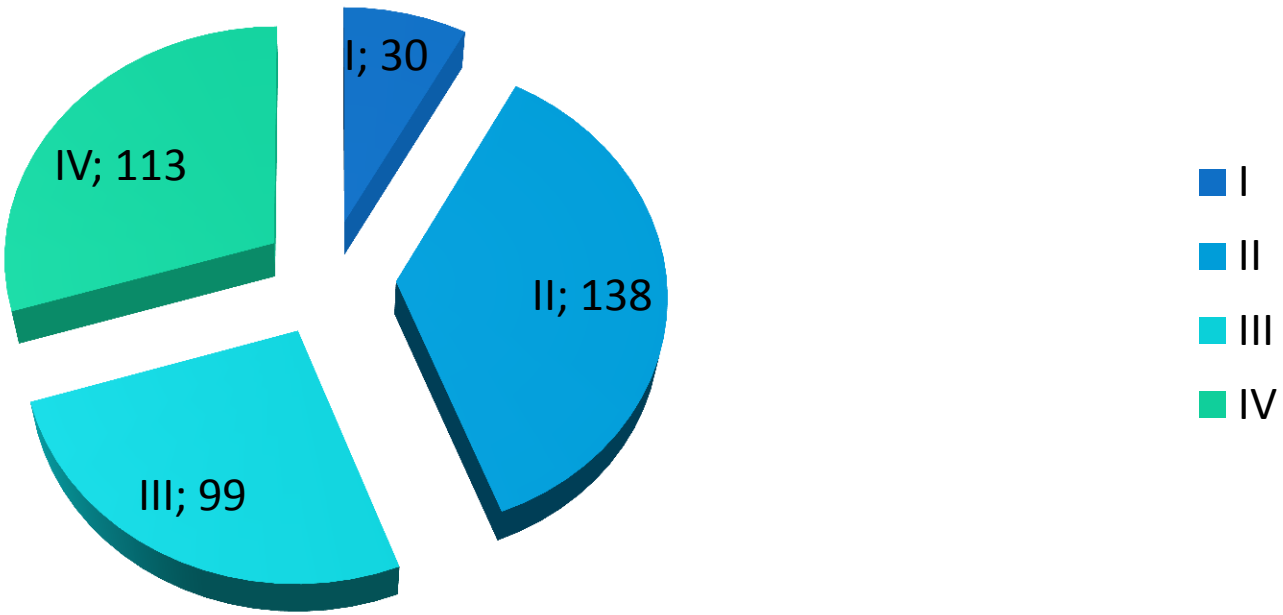

Распределение КР по локализациям (МКБ-10) 2014-2018г.г.

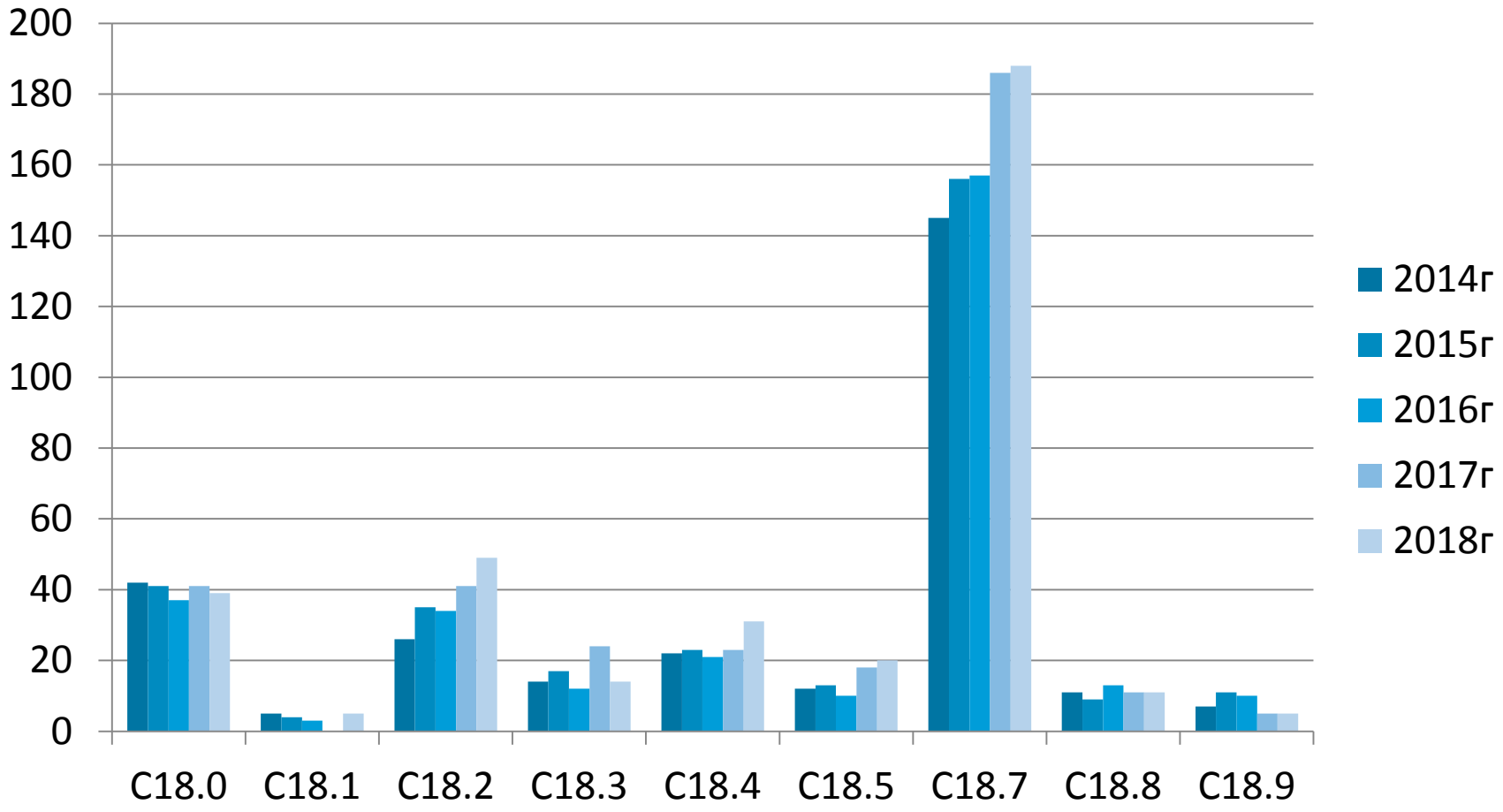

Клинический случай лечения метастатического рака сигмовидной кишки

Больная N, 38 лет, соматически не отягощена, носитель гепатита С

Манифестация

28.11.2006г - по поводу ОКН оперирована в хирургическом стационаре ОЛС.

Интраоперационно - стенозирующая опухоль сигмы + мтс в печень до 1 см (2 очага).

Объём операции: Левостороння гемиколэктомия, трансверзостомия, санация и дренирование брюшной полости.

Диагноз: cr сигмовидной кишки, St IV T4N1M1, метастазы в печень, кл. гр. IV.

Гистология № 31958 – 75 от 29.11.2006г – темноклеточная аденокарцинома с мтс в 1/2 л/у, края резекции и фрагменты жировой ткани – без опухоли

Январь 2007 – СКТ печени с болюсом – мтс правой доли печени 12 мм.

17.01.2007- Межтерриториальный КПЦ БОКБ, г. Белгород – РЧА мтс в печень

05.02.2007 - 18.05.2007 - 4 курса АПХТ (лейковорин + фторурацил)

30.05.2007- ОКБ - тонкоигольная биопсия мтс правой доли печени под УЗИ –контролем. Гистологически - без опухолевого роста

18.06.2007 - 20.07.2007 – ещё 2 курса АПХТ (лейковорин + фторурацил)

30.07.2007- УЗИ - 2 очага в правой доле печени общим размером 3 см.

Ноябрь 2007 - СКТ печени с болюсом – мтс правой доли печени 20 мм

21.11.2007г – ОКБ - реконструктивная колопластика.

Динамическое наблюдение

Клинический случай лечения метастатического рака сигмовидной кишки

Прогресс -1

06.04.2009 – СКТ органов брюшной полости с болюсом – мультилобарное поражение печени - 6 мтс размерами от 16 до 27 мм.

14.04.2009 - 06.09.2009 - 4 курса паллиативной ПХТ I линии FOLFIRI

11.06.2009 – СКТ - контроль: в правой доле печени 2 мтс максимальным размером до 27 мм – ещё 1 курс ПХТ (гастроинтестинальная токсичность G2)

Прогресс -2

01.07.2009 – СКТ – мтс левой доли печени 18 х 16 мм, рост исходных мтс печени

S_{VI}, S_{VIII} до 32 мм + образования S_{VI}, S_{VIII} – до 26 мм – формирующиеся кисты после РЧА

07.07.2009 - РКПЦ БОКБ – РЧА мтс в печень $S_{VII-VIII}$ под УЗИ –контролем

Динамическое наблюдение

Прогресс -3

17.11.2009 – СКТ (ОКБ) – рост очагов в печени

Декабрь 2009 – апрель 2010 – ПХТ 2 линия (XELOX)

Стабилизация

Клинический случай лечения метастатического рака сигмовидной кишки

Прогресс - 4

май 2010 – СКТ ОБП – мтс в левую долю Нер 19 мм, мтс в SVI Нер 61 х 45 х 55 мм – рост. Очаги 47 х 16 без накопления контраста (кисты после РЧА).

22.06.2010 - паллиативная МХТ капецитабином 1 курс

12.07.2010 – Межтерриториальный центр хирургии печени и поджелудочной железы ,

БОКБ, г. Белгород

Операция: лапаротомия по Рио- Бранко. Резекция, SII – III Нер

РЧА мтс SVII – VIII Нер

Гистологическое исследование № 17067 – 072 от 14.07.2010г - метастазы аденокарциномы в печень

27.08.2010 – 15.12.2010 - ПХТ 3 линия (XELIRI) 6 курсов

16.12.2010- СКТ – стабилизация по RICIST - (мтс SVII 32х20 мм с кальцинацией, 30 х 20 мм, очаг в SVI 24 х 32 мм) - оптимизация лечения

13.01.2011 – 31.03.2011 - ПХТ 3 линия (МИТ + КАП) - 2 курса (митомицин 1 р в 6 нед)

21.02.2011 - УЗИ - контроль: в печени в SVII – узел после РЧ - абляции 20 мм.

Клиническая стабилизация

Не выявляются антитела к гепатиту С!!!

Клинический случай лечения метастатического рака сигмовидной кишки

Прогресс -5

15.04.2011- СКТ – Нер новые мтс (3) 21, 35 и 42 мм + мтс в забрюшинные л/у 19х14 мм

16.04.2011 – 06.08.2011 - ПХТ 4 линия (FOLFIRI) 6 курсов

27.01.2012 – СКТ – в SVII Нер очаги 32 х 30 и 34х 15 мм без накопления +

очаг 22 х 15 – послеоперационные изменения

Стабилизация - наблюдение 15 мес

Прогресс -6

01.04.2013 - СКТ – определяется 2 мтс в SVII 46 х 40 мм и 24 х 20 мм,

участок 15 х 9 мм – последствия РЧА

25.04.2013 – Центр хирургии печени и поджелудочной железы БОКБ

Операция: эксплоративная лапаротомия

(интраоперационно опухоль Нер SVII –VIII 7 х 10 см с врастанием в диафрагму)

Клинический случай лечения метастатического рака сигмовидной кишки

Молекулярно – генетический анализ - мутация KRAS положительная

07.04.2013 – 26.11.2013- ПХТ 5 линия (IR+ OX+ BV) – 10 курсов

15.07.2013- УЗИ после 2 курсов ПХТ – частичный регресс (max мтс Hep 4,7 x 3,5 см)

22.11.2013 – СКТ ОБП – регресс Мтс в печень 50 % (max мтс до 35 мм)

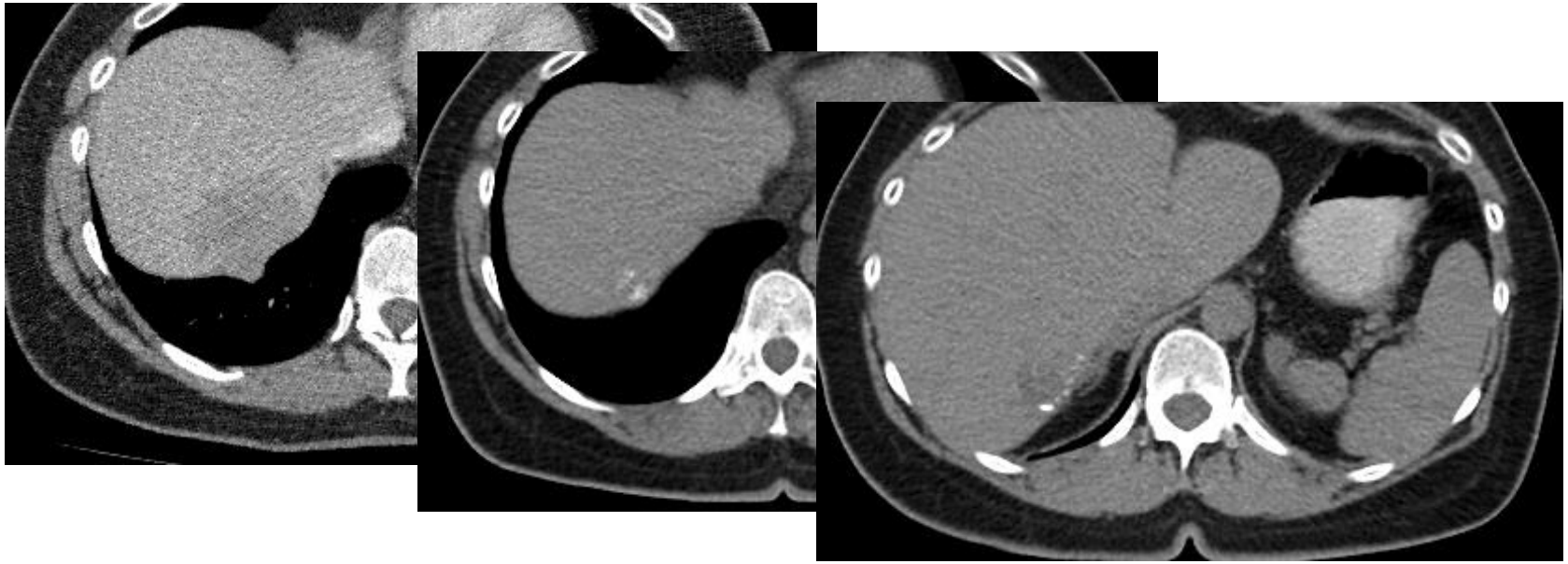

Гастроинтестинальная токсичность 3 ст (мукозит, диарея)

условно – рефлекторная рвота 3 ст (сибазон) - отмена иринотекана

12.12.2013 – 09.07.2014 - ПХТ 5 линия Xelox 9 курсов + BV – стабилизация

Клинический случай лечения метастатического рака сигмовидной кишки

30.06.2014 – острый тромбофлебит п/к вен левой н/к, кроссэктомия слева

24.09.2014г - на СКТ ОБП с болюсом - очаги в печени SVI 20 х 15 мм, 15 х 10 мм (узел после РЧА), очаг в SVII 20 х 25 мм – без динамики

31.07.2014 – 24.07.2015 – поддерживающая МХТ капецитабин + BV

(контроль над болезнью 12 мес)

Прогресс - 7

14.08.2015- СКТ – продолженный рост мтс в SVI, SVII печени до 45 и 55 мм

15.08.2015 – 28.04.2016- ПХТ 6 линия (XELIRI + BV) – 10 курсов стабилизация

Далее – капецитабин + BV

Клинический случай лечения метастатического рака сигмовидной кишки

Метастазы в печень , рецидив, 2015г

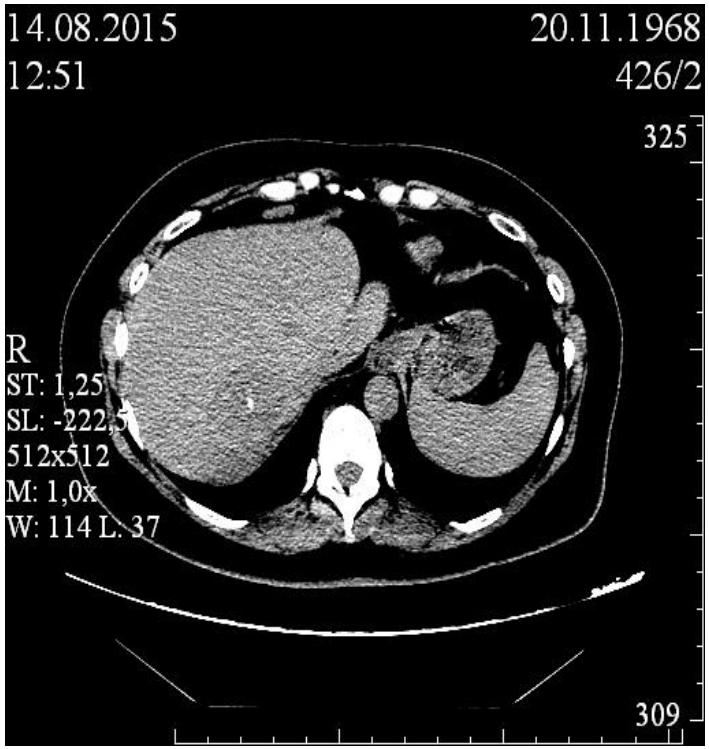

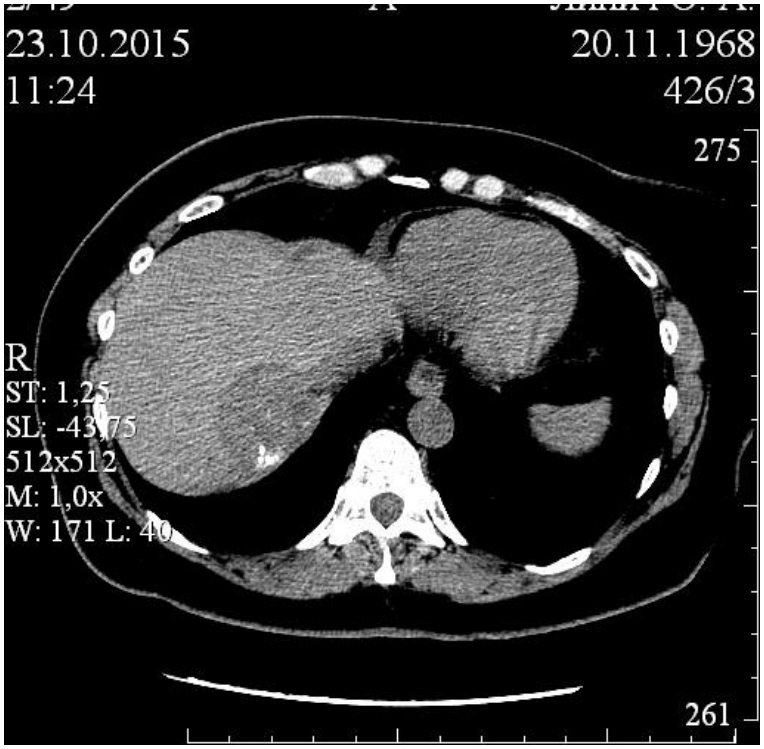

Клинический случай лечения метастатического рака сигмовидной кишки

Прогресс - 8

10.06.2016- СКТ – рост мтс - конгломератов Нер до 68 и 52 мм, мтс по брюшине 6 и 14 мм

07.07.2016 – 17.08.2016 - ПХТ 7 линия (ГЕМ + капецитабин + BV) 2 курса – гематотологическая токсичность 4 степени (нейтропения 4 степени, тромбоцитопения 3 ст = геморр с-м) – дополнительная госпитализация, трансфузионная , КСФ

30.08.2016 - СКТ – стабилизация конгломератов Нер до 70 и 50 мм, мтс по брюшине 8 и 15 мм

09.2016 – 30.01.2017 – 6 курсов ПХТ 7 линия (ГЕМ + К + BV) редукция доз - стабилизация

Далее – поддерживающая МХТ (капецитабин) + BV

24.04.2017- СКТ – стабилизация - контроль над болезнью по ноябрь 2017г (10 мес)

Клинический случай лечения метастатического рака сигмовидной кишки

Метастазы в печень. Стабилизация. 2016-2017г.г.

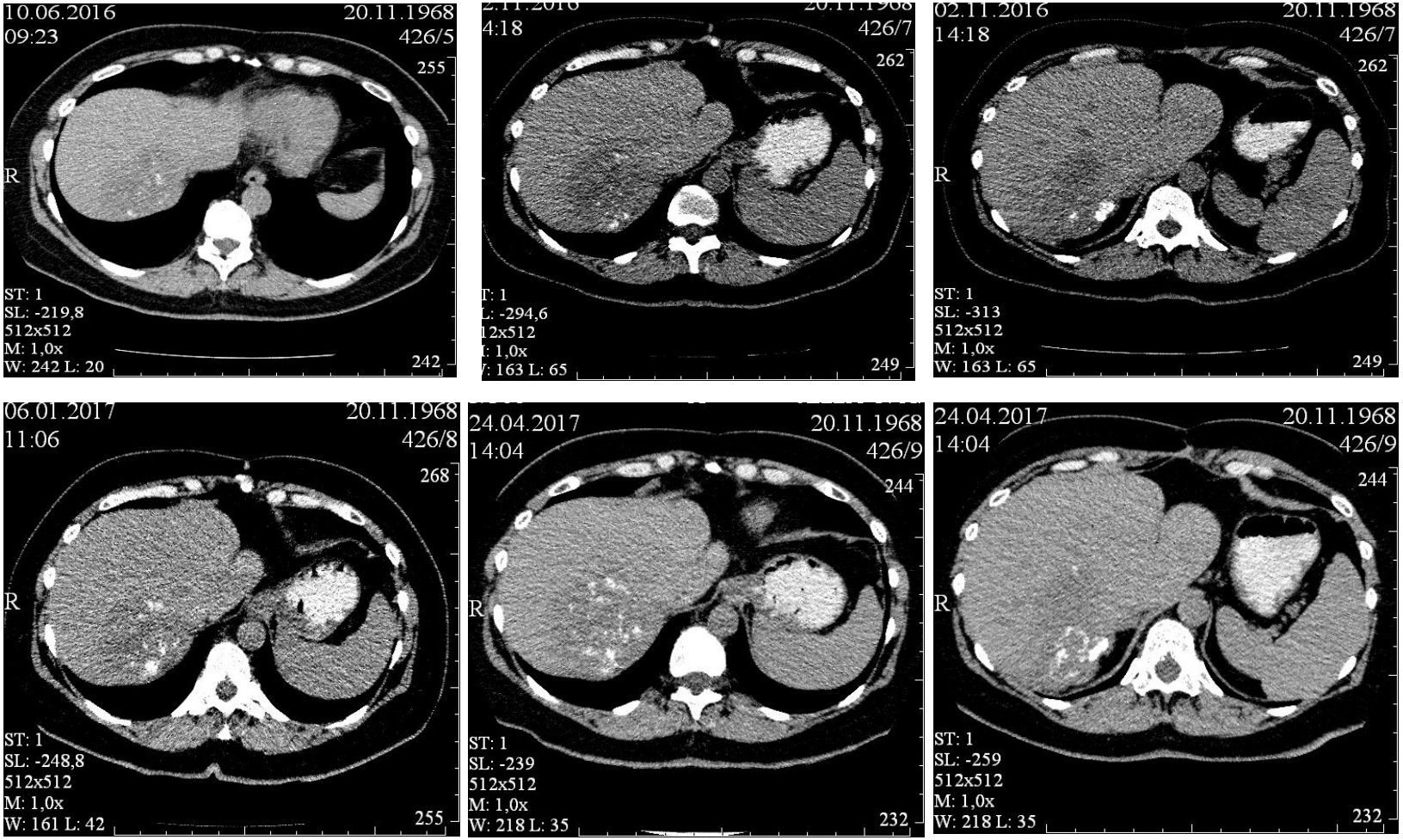

Клинический случай лечения метастатического рака сигмовидной кишки

Прогресс - 9

24.11.2017- СКТ – рост мтс - конгломератов мтс в Нер до 87мм и 85 мм (27% от исходных размеров), новые очаги - мтс в брюшину 8 и 13 мм (прогрессирование по RECIST 1)

24.11.2017 – 27.10.2018 – 12 курсов ПХТ 8 линия (Xelox + BV) редукция доз - стабилизация

Далее – поддерживающая МХТ (капецитабин) + BV - 5 курсов

26.11.2018- СКТ – стабилизация конгломерата в печени, инволюция мтс по брюшине- контроль над болезнью (3 мес)

22.02.2019 - СКТ – умеренный рост мтс - конгломератов Нер до 98 и 85 мм (5%), инволюция мтс брюшину 6 и 14 мм (стабилизация по RECIST)

? ? ?

Клинический случай метастатического рака сигмовидной кишки

Решение:

Продолжена поддерживающая МХТ (капецитабин с коррекцией дозы +25%) + BV - 4 курса

24.04.2019 - СКТ – стабилизация конгломератов в печени (97 и 85 мм), инволюция мтс по брюшине 6 и 14 мм, образование левой доли 15 х 28 мм с кальцинатами

Статус пациентки - ECOG I

Приемлимый профиль токсичности (анемия лёгкой степени, персистирующая тромбоцитопения GI-II, гепатотоксичность G1)

ЭХО – КС 05.04.2019 – ФВ 70%

Профилактика ТЭО: Прадакса 150 мг х 2 р в день внутрь амбулаторно, НМГ в стационаре

клиническая стабилизация 10 месяцев

Клинический случай метастатического рака сигмовидной кишки

Клинический случай метастатического рака сигмовидной кишки

Метастазы в печень. Стабилизация. 2017-2018г.г.

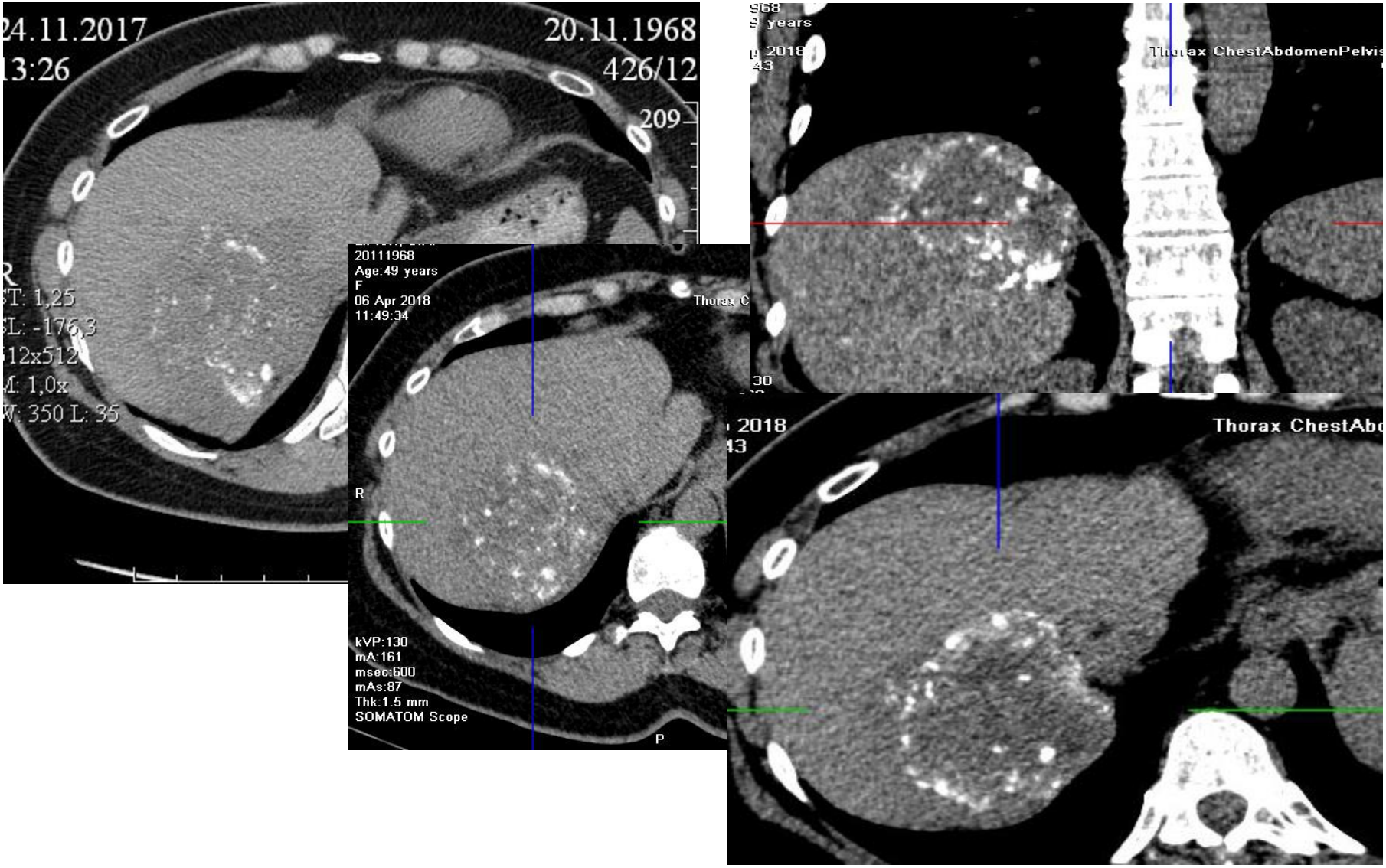

Клинический случай метастатического рака сигмовидной кишки

Метастазы в печень. Стабилизация. 2018г

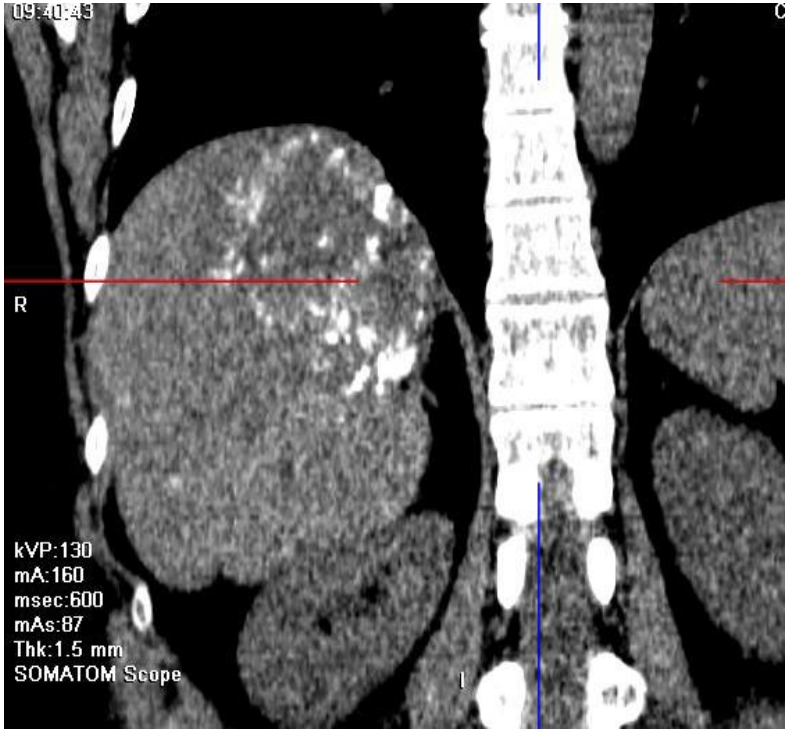

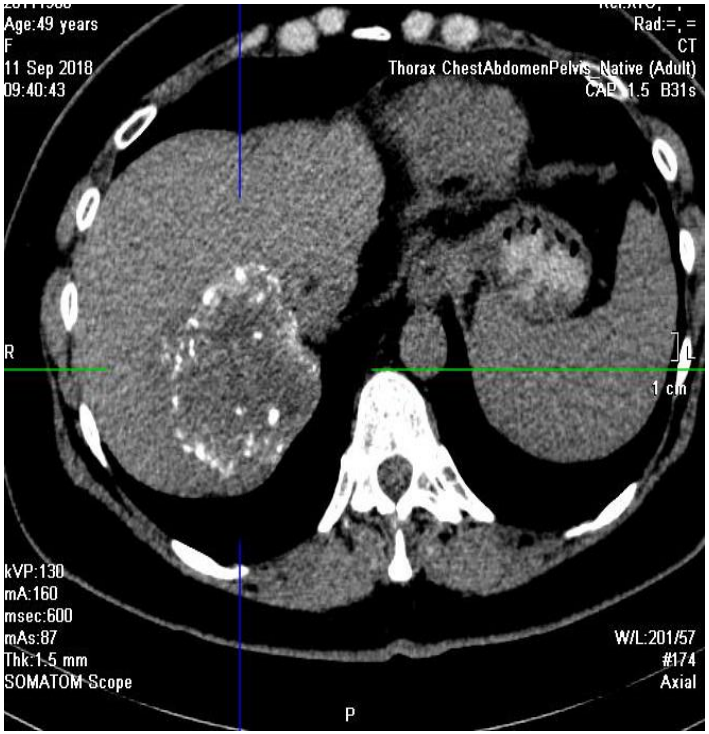

Клинический случай лечения метастатического рака сигмовидной кишки
Метастазы в печень. Клиническая стабилизация 6 мес.

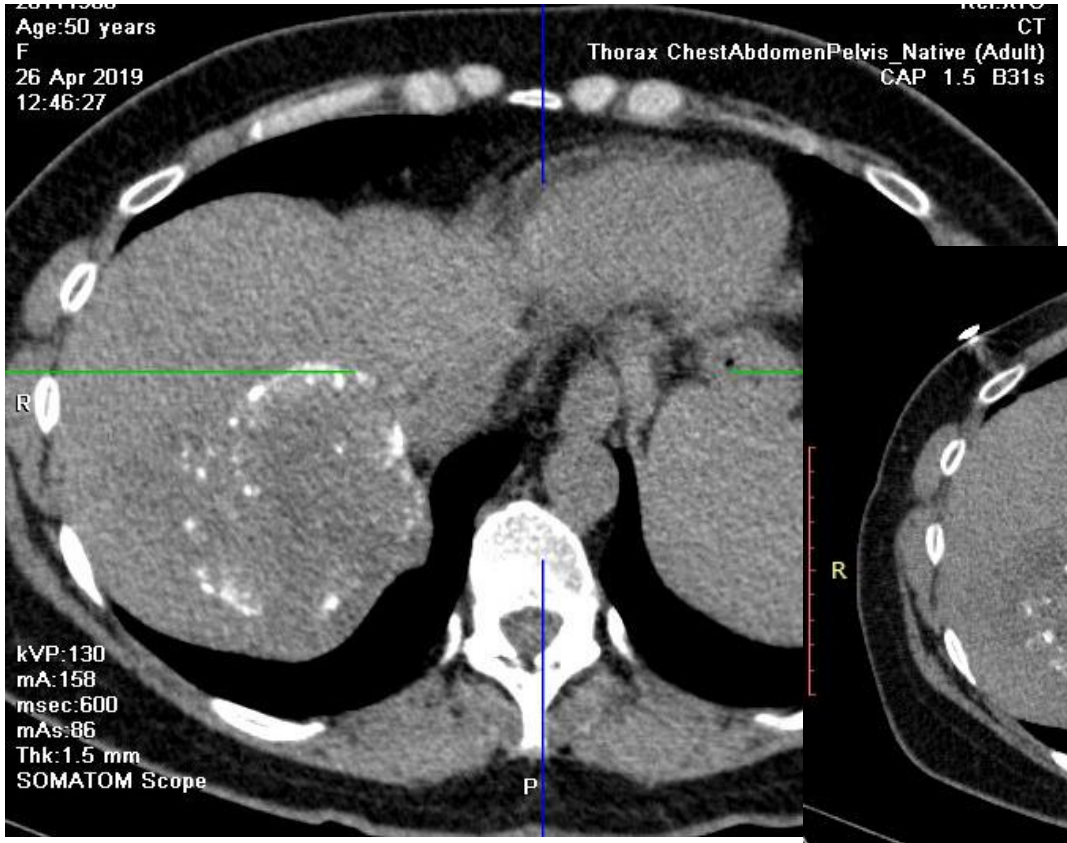

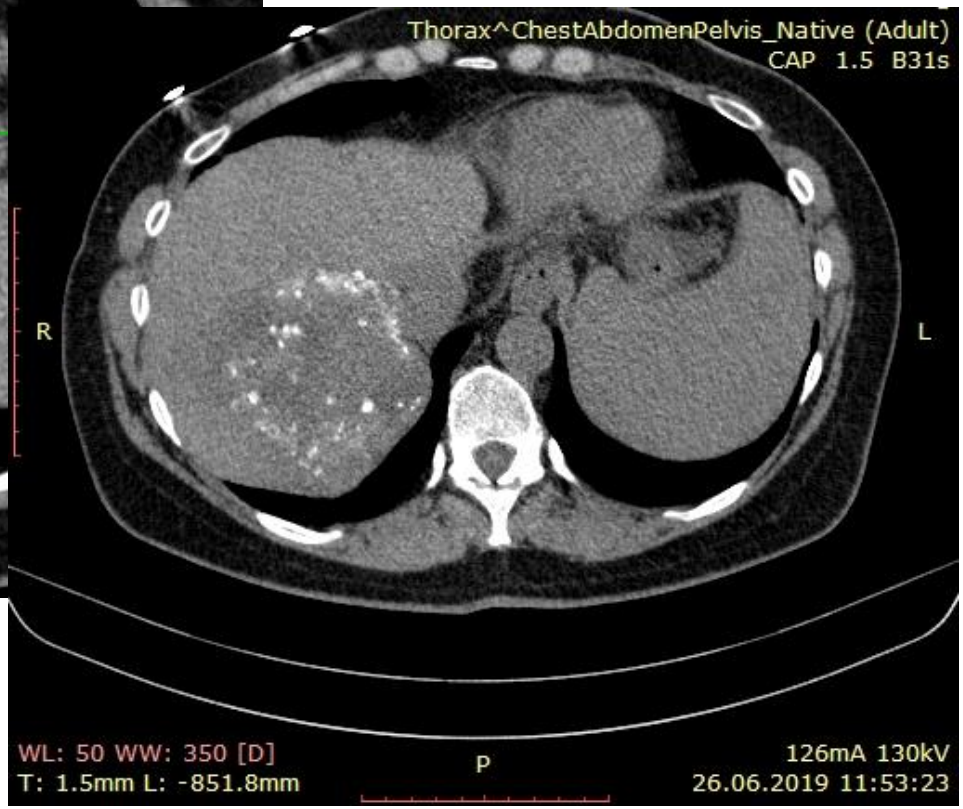

Клинический случай лечения метастатического рака сигмовидной кишки

Мультимодальный подход

- **Интервенционные технологии**
- **Консервативная терапия**

Интермиттирующая лекарственная терапия

- **Комбинированная**
- **Монотерапия**

Мониторинг

- **Лабораторный (онкомаркёры Ca 19-9, CEA)**
- **Инструментальный (УЗИ, СКТ каждые 2-3 месяца)**

Более 100 госпитализаций в ХТО и на дневной стационар БОД
12,5 лет жизни

Перспективы ????

Клинический случай метастатического рака сигмовидной кишки

Перспективы

МХТ ± BV

ХТ ± BV

Афлиберцепт + ХТ

Химиоэмболизация

СПАСИБО ЗА ВНИМАНИЕ!