Особенности диагностики гинекомастии у пациентов со злокачественными новообразованиями.

Докладчик: врач-рентгенолог
рентгеновского отделения
Ганзя Михаил Сергеевич

БУЗ ВО
«Воронежский областной клинический онкологический диспансер»

2019 год

- Статистические сведения о частоте встречаемости гинекомастии малочисленны и противоречивы: от 0,27-0,58% до 78,6%.
- Гинекомастия, особенно длительно текущая, является фоном для развития рака молочной железы у мужчин. Считается, что в 30-70% случаев рак развивается на фоне гинекомастии, в частности ее узловой формы.
- Во многих случаях состояние молочных желез у мужчин не описывается врачами рентгенологами даже при наличии в них выраженной патологии, что связано с незнанием патологии молочной железы у мужчин, а также с недооценкой значимости данной патологии для мужского здоровья.

- Гинекомастия в клинике внутренних болезней / А.В. Кухтевич, И.Н. Зальцман. // Клиническая медицина. – 1996. – № 2;
- Яшина Ю.Н. Современные представления об эпидемиологии, этиологии и патогенезе гинекомастии / Ю.Н. Яшина, Р.В. Роживанов, Д.Г. Курбатов // Андрология и генитальная хирургия. – 2014. – № 3;
- Marsden A. Gynecomastia and cancer of male breast / A. Marsden, Z. Schwez. – Washington: «C.V. Mosby &Co», 2010;
- Glenn D. Gynecomastia: Incidence, Causes, and Treatment / D. Glenn // Endocrinology and Metabolism. – 2011. – Vol. 6, № 5;
- Акимов Д.В. Ультразвуковое исследование в комплексной диагностике и оценке эффективности лечения больных с гинекомастией: дис. ... канд. мед. наук / Д.В. Акимов. – Москва, 2014.

Классическое определение гинекомастии (ВОЗ): дисгормональный гиперпластический процесс, характеризующийся широким спектром пролиферативных и регрессивных изменений ткани молочной железы с ненормальным соотношением эпителиального и соединительно-тканного компонентов .

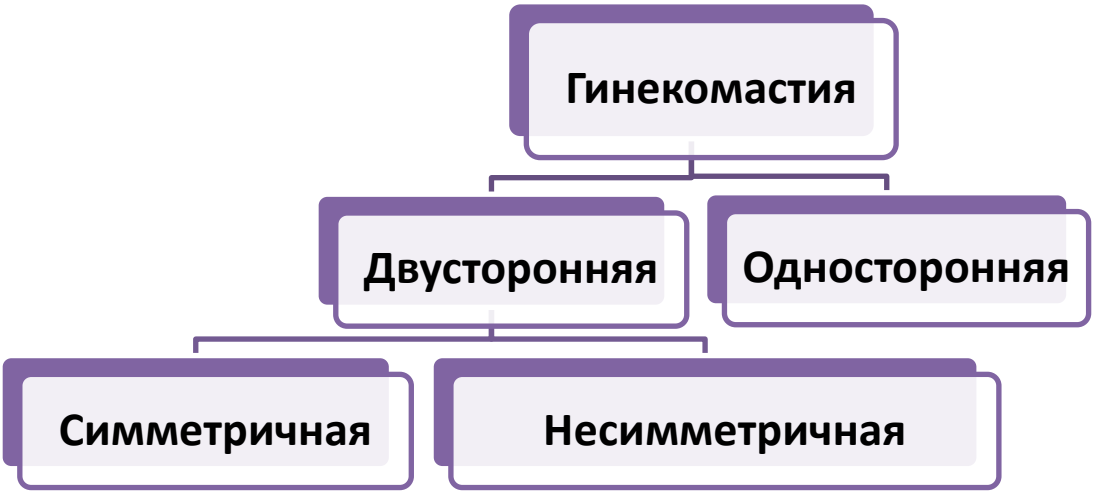

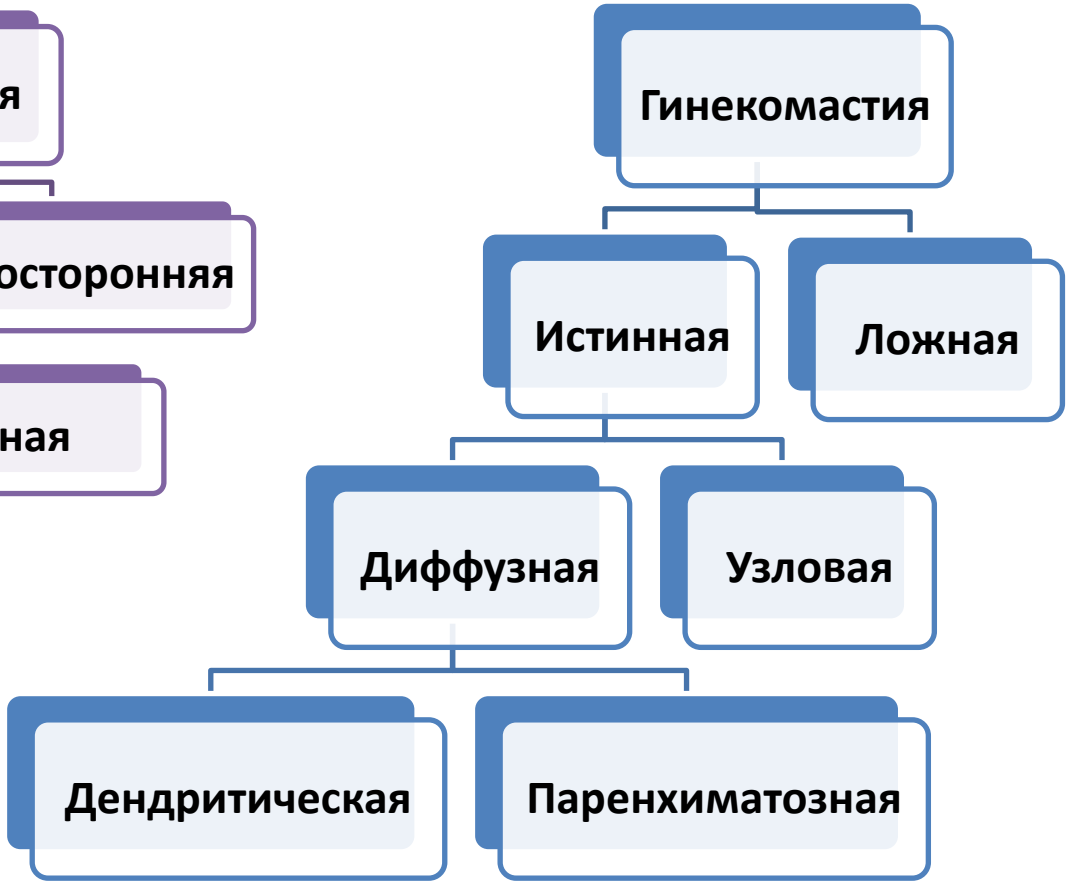

ГИНЕКОМАСТИЯ КАК ПАРАНЕОПЛАСТИЧЕСКИЙ СИНДРОМ:

- ХГЧ-секретирующие опухоли.
- Тестикулярные опухоли из клеток Сертоли и Лейдига.
- Сочетание тестикулярных опухолей с синдромом Пейтца — Джигерса.
- Феминизирующие опухоли надпочечников.
- Поражение первичными и вторичными опухолями головного мозга области турецкого седла.
- Пролактинома гипофиза.
- Андрогенная депривация.
- Терапия противоопухолевыми препаратами.

- Маммология: национальное руководство / А.Д. Каприн, Н.И. Рожкова. – Москва, 2016. – 496 с.
- Метаболические осложнения андрогенной депривации при раке предстательной железы / А.А. Грицкевич [и др.] // Онкология. Журнал им. П.А. Герцена. – 2014. - №2. - С.68-74
- Терновой С.К., Абдураимов А.Б. Лучевая маммология. – М. : ГЭОТАР-Медиа, 2007. - 128с.
- Летягин В.П. Рак молочной железы у мужчин / В.П. Летягин // Вестник РОНЦ им. Н.Н. Блохина. – 2000. – Т.11, № 4. – С. 58-62
- Gynecomastia: Clinical evaluation and management / N. Cuhaci [et al.] // Indian Journal of Endocrinology and Metabolism. – 2014. – № 18(2). – P. 150–158.
- Johnson R. Gynecomastia: pathophysiology, evaluation, and management: review article / R. Johnson, M. Murad // Mayo Clinic. Proceedings. – 2009. – Vol. 84. – № 11.
- Bowman J.D. Drug-induced gynecomastia / J.D. Bowman, H. Kim, J.J. Bustamante // Pharmacotherapy. – 2012. – Vol. 32.

Характеристика пациентов:

I группа наблюдения — 439 мужчин, со злокачественными новообразованиями различных локализаций, кроме рака молочной железы. Средний возраст 61,2±11,2 года.

II группа наблюдения (контрольная) — 153 мужчины, у которых онкологическая патология в ходе проведённого исследования была исключена. Средний возраст 55,7±19,3 лет.

Лучевые методы исследования:

РКТ грудных клеток выполнялись на мультиспиральных томографах Toshiba Aquilion 16 и Phillips Brilliance BigBore.

Параметры исследования: напряжение на лучевой трубке 120-140 кВ, шаг томографа 5мм, питч 0,688, матрица 512, коллимация 16х1,5.

Структура выявленных изменений в молочных железах у пациентов с онкологической патологией (n=439)

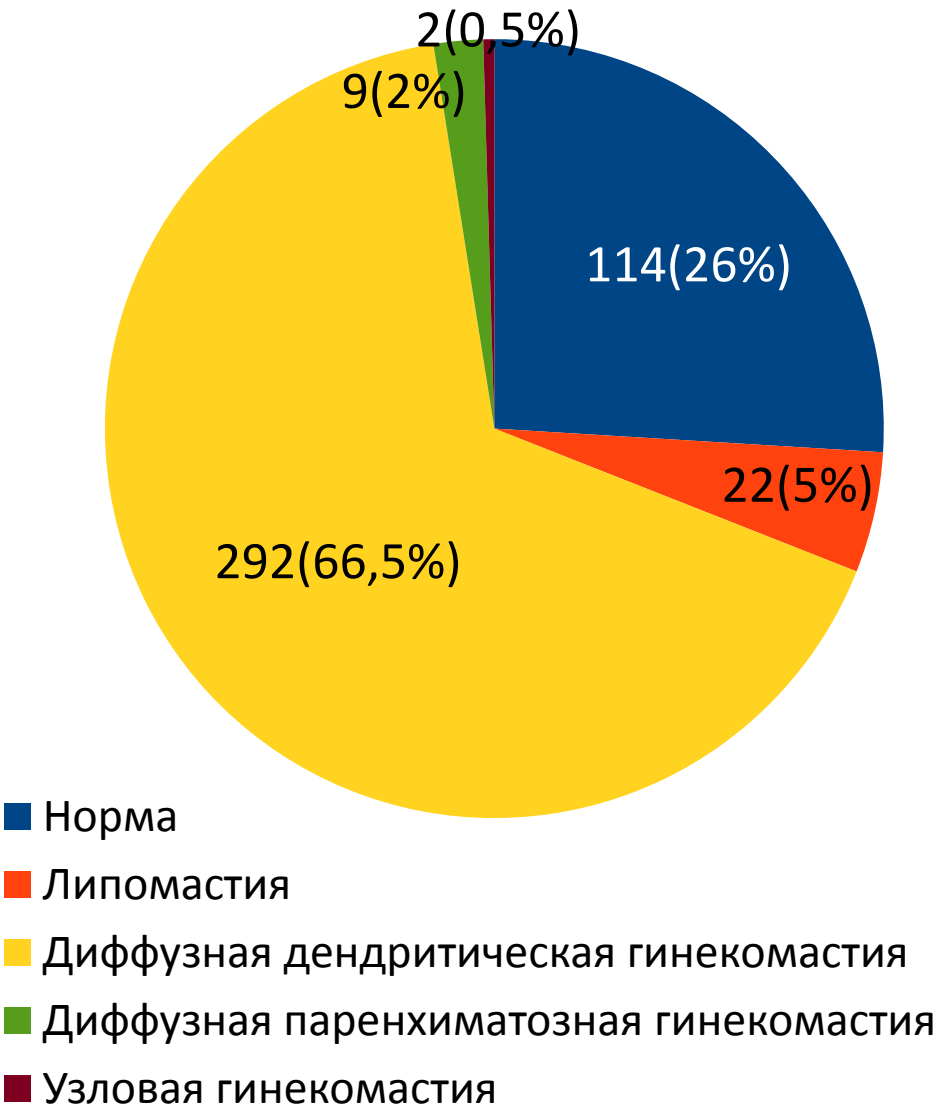

Частота встречаемости гинекомастии у пациентов с онкологическим анамнезом в зависимости от локализации и морфологии злокачественного новообразования (n=303)

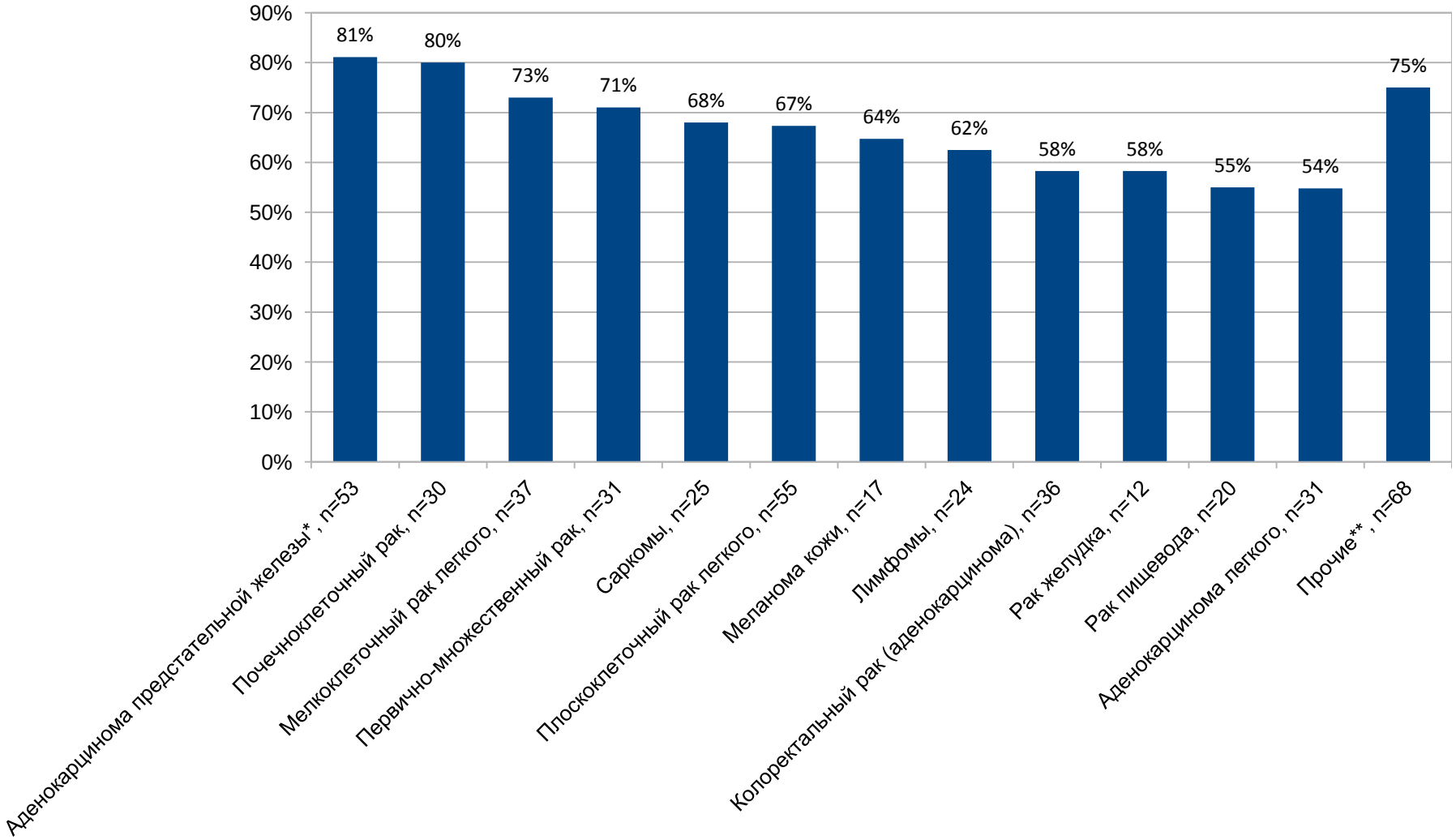

Структура выявленной гинекомастии в зависимости от симметричности процесса в I (n=303) и II (n=99) группах, p<0,01

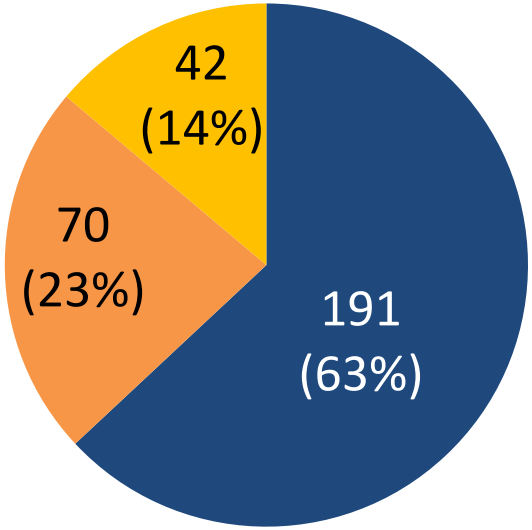

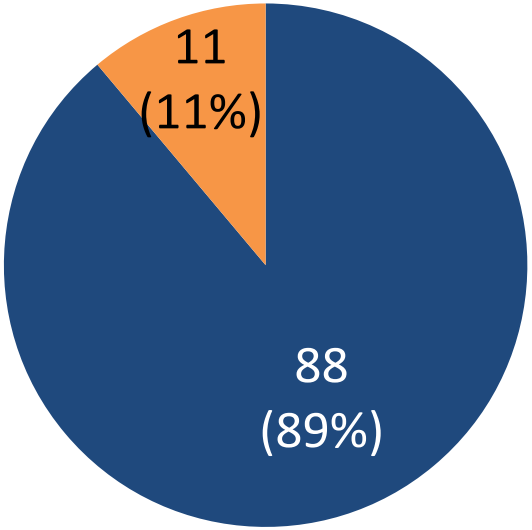

- двусторонняя симметричная гинекомастия
- двусторонняя асимметричная гинекомастия
- односторонняя гинекомастия

пациенты с онкологической патологией

пациенты без онкологической патологии

Динамика развития гинекомастии.

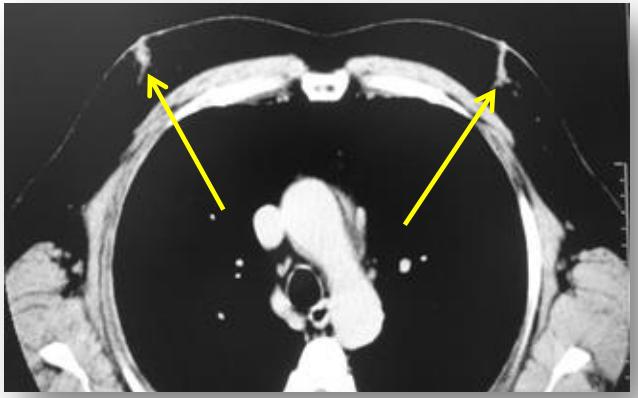

Пациент П. 65 лет. Клинический диагноз: рак правого легкого ст. IIA $T_{2b}N_0M_0$. ГДЗ от 4.04.2013: умеренно дифференцированная аденокарцинома. РКТ грудной клетки от 25.03.2013, первичное обследование. Умеренно выраженная двусторонняя симметричная диффузная дендритическая гинекомастия.

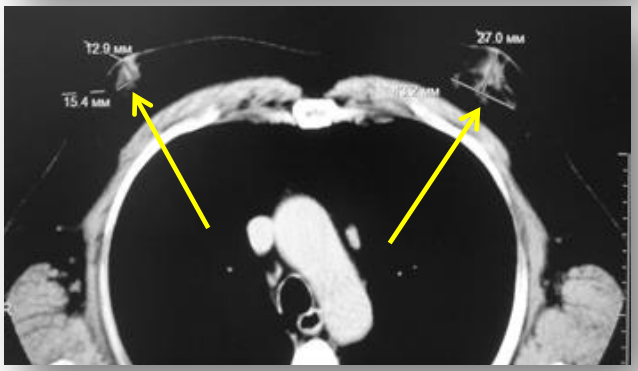

Тот же пациент через 6 месяцев. Генерализация онкологического процесса, mts hep. РКТ грудной клетки от 1.10.2013. Асимметричное увеличение фиброзно-железистого компонента в молочных железах.

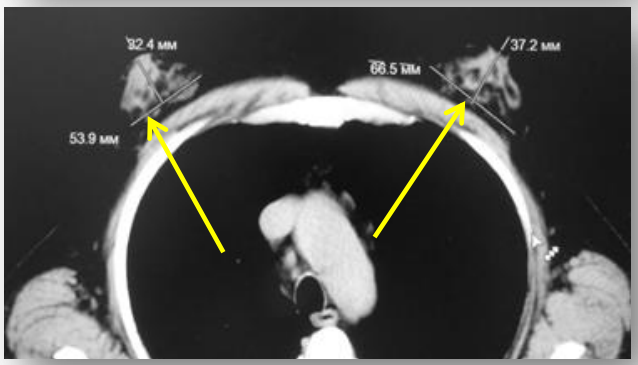

Тот же пациент через 13 месяцев. Прогрессирование онкологического заболевания на фоне проводимой химиотерапии. РКТ грудной клетки от 28.10.2014. Прогрессирование гинекомастии.

Динамика развития гинекомастии.

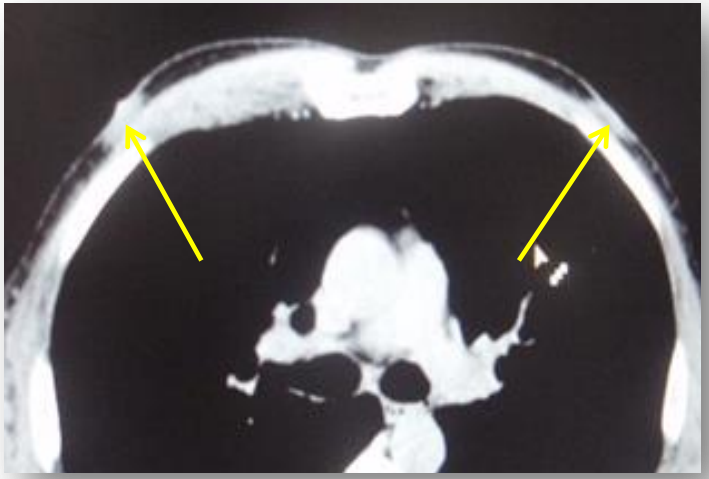

Пациент Г. 54 года. Клинический диагноз: рак правого легкого ст. IIIA $T_3N_1M_0$. ГДЗ от 7.07.2013: муцинозная аденокарцинома. РКТ грудной клетки от 24.06.2013, первичное обследование. Умеренно выраженная двусторонняя симметричная дендритическая гинекомастия.

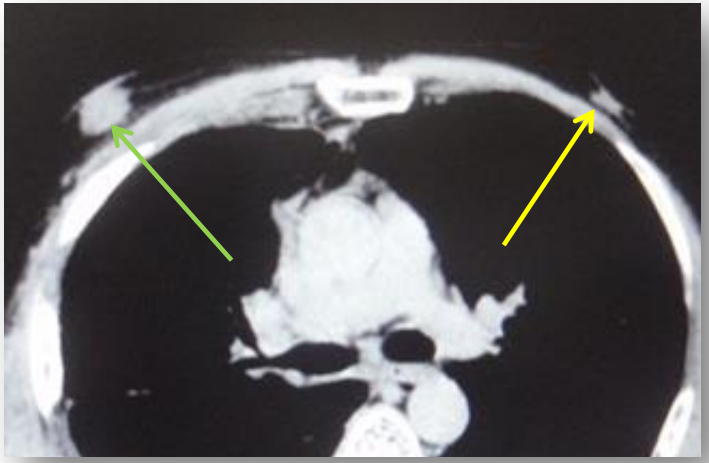

Тот же пациент через 6 месяцев. Состояние после торакотомии справа, адъювантной химио- и лучевой терапии. РКТ грудной клетки от 19.12.2013. На стороне операции отмечается развитие узловой гинекомастии. Выполнена core-биопсия узла правой молочной железы. ГДЗ от 24.12.2013: гинекомастия.

Динамика развития гинекомастии.

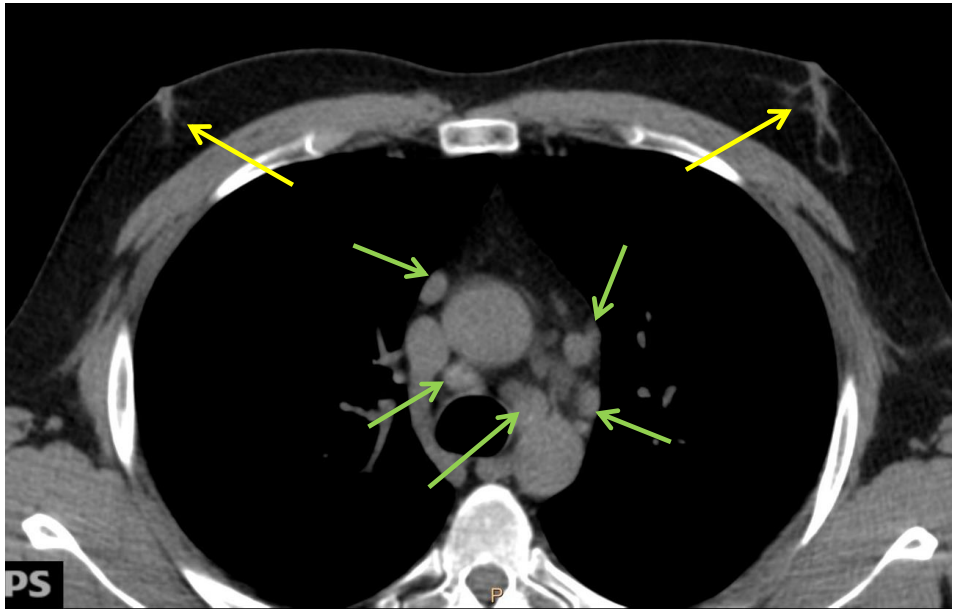

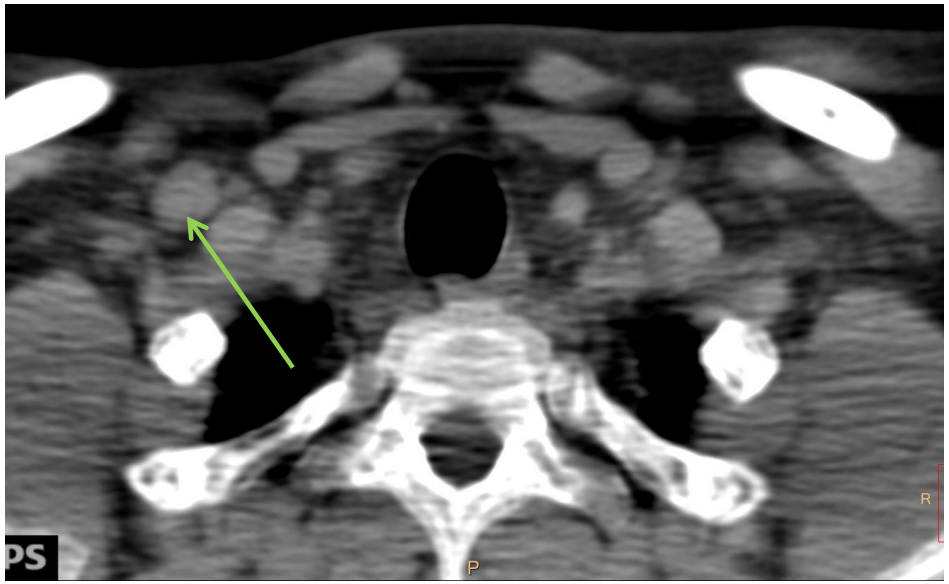

Пациент П. 30 лет. Обратился с жалобами на увеличение левой молочной железы, сопровождаемое болезненными ощущениями в ней. 24.10.2017 выполнена РКТ грудной клетки. Обнаружено: двусторонняя дендритическая гинекомастия, более выраженная слева; медиастинальная лимфаденопатия, подключичная справа лимфаденопатия. Проведена эксцизионная биопсия подключичного лимфатического узла справа. ГДЗ от 15.11.2017: лимфома Ходжкина.

ВЫВОДЫ

1. Гинекомастия у пациентов с онкологической патологией характеризуется статистически достоверной асимметрией развития фиброгландулярного комплекса ($p<0,01$).

2. В группе пациентов с онкопатологией гинекомастия достоверно чаще выявлялась у пациентов с раком предстательной железы ($p=0,0033$) и раком почки ($p=0,0494$).

3. При выявлении в ходе РКТ грудной клетки асимметричной гинекомастии необходимо направлять пациента к онкологу для проведения онкопоиска и исключения онкологической патологии.

Спасибо за внимание!