МРНЦ им. А.Ф. Цыба - филиал ФГБУ «НМИЦ радиологии» Минздрава России

Отделение новых медицинских технологий

Клинический случай ПМЗНО и туберкулеза.

Зав. отд. дмн. Киселева М.В.
к.м.н. Жарикова И.А.

- Пациентка И. обратилась в МРНЦ в 2014 году.

- Диагноз: ПМЗНО. Синхронный рак молочных желез: Рак правой молочной железы cT2mN0M0. Рак левой молочной железы cT1bN0M0.
- Папиллярный рак щитовидной железы (1991-1993 год 3 хирургических лечения в РОНЦ им. Н.Н. Блохина). Прогрессирование (mts поражение легких). 1993г -2002 год радиойодтерапия ФГБУ МРНЦ.
- Сопутствующая патология: Инфильтративный туберкулез легких МБТ+(МЛУ)(2012год) В ходе лечения с 17.02.14.
- Гистологическое заключение биопсии правой молочной железы - инвазивный дольковый рак II степени злокачественности. HER-2(+1).ЭР+++ПГ+++.Ki67-15%
- Цитологическое заключение левой молочной железы- аденокарцинома.

Вопросы о первично множественных злокачественных опухолях становится более актуальным. В последнее время частота ПМЗНО возросла до 8,1% [1]

Рост числа полинеоплазий объясняется несколькими обстоятельствами:

- Современные достижения хирургического и комбинированного лечения злокачественных опухолей позволили заметно увеличить продолжительность жизни онкологических больных, и таким образом возросла потенциальная возможность возникновения и клинического проявления новой опухоли.
- Благодаря усовершенствованию методов диагностики и диспансерному наблюдению улучшились возможности выявления метахронных опухолей.
- Возросла общая заболеваемость гормонозависимыми опухолями органов репродуктивной системы женщин.

При полинеоплазиях с поражением щитовидной железы в 28-50% случаев имеет место сочетание рака щитовидной железы с карциномой молочных желез[2,3]. Подобное сочетание злокачественных опухолей, несомненно, не является случайным. По мнению ряда исследователей, при злокачественных опухолях молочной и щитовидной желез возможны сходные эндокринно-метаболические нарушения, что объясняется прежде всего общей регуляцией этих органов.[4]

1. Состояние онкологической помощи населению России в 2017году по редакцией А.Д.Каприна,В.В. Старинского, Г.В. Петровой. 2018г).
2. З.А. Афанасьева, С.Ф. Бакунин, С.В.Петров. Медицинский альманах (N12) сентябрь 2010 злокачественные опухоли другой локализации.
3. Е.А. Валдина. Заболевания щитовидной железы. Эндокринология 2006г
4. Берштейн Л. М. Гормональный канцерогенез. — СПб.: Наука, 2000. - 199 с.

Влияет ли РИТ на возникновения РМЖ?

- Канцерогенный эффект радиойодтерапии считается низким, хотя клинический опыт недостаточен, особенно в отношении детей, больных РЩЖ и получивших РИТ, несмотря на то что детский организм в 2—3 раза более чувствителен к воздействию радиации, чем у взрослых [1].
- В исследованиях, на опыте лечения 834 пациентов, получивших РИТ, в сопоставлении с группой контроля из 1121 больного отмечено, что по отдельным онкологическим нозологиям наблюдалось сходное число случаев рака в обеих группах. [2]
- Однако, в литературе так же есть данные, что риск рака молочной железы у больных, получивших РИТ, прогнозируется в 3 раза чаще, чем в общей популяции, но при суммарной дозе более 1000 мКи, подведенной за короткий промежуток времени. Конкретные цифровые данные не приводятся. [3]

1. Демидчик Е.П., Цыб Г.Ф., Лушников Е.Ф. Рак щитовидной железы у детей. — М.: Медицина 1996.
2. Hall P. et al. BJC. - 1991. - V. 64. - P. 159-163.
3. [illegible]tion of thyroid cancer by ionizing radiation. National Council on Radiation Protection (NCRP). Report № 80.-Bethesda MD, 1985.

Немаловажной социальной проблемой медицины, кроме онкологических заболеваний, является такое заболевание, как туберкулез.
Заболеваемость туберкулезом в России остается достаточно распространенной патологией и составляет 53,3 на 100000 населения.

Данная патология чаще встречается у лиц в возрасте 18-44 года, а пик заболеваемости у женщин приходится на возраст 25-34 лет.

В литературе описаны исследования по возникновению туберкулеза у пациентов после лечения Неходжкинской лимфомы, и рака легкого[1]

Данные о сочетании туберкулеза легких и рака молочной железы не многочислены. В одном исследовании описано всего 29 случаев сочетания рака молочной железы и туберкулеза, где исследуется возможность поражения л/у как инфекционного так и метастатического характера, по данным аутопсий, что свидетельствует об обязательном гистологическом исследовании л/у [2].

В другом исследовании проанализированы 7 случаев сочетания этих патологий.[3]
Во всех исследованиях проводилось хирургическое лечение в сочетании с гормонотерапией по показаниям.

1.Vento S,Lanzafame M(2001) Lancet Oncol.12:520-522
2.Akbulut S/? Sogutsu N,Yagmur Y.Breast cancer ResTreat 2011 Dec130.(3):1037-42
3 Baslaim MM, Al-Ghamdi MA, Al-Numani TS, Ashour AS, Al-Amoudi SA (2013) Tuberculosis in 7 Breast Cancer Cases: Diagnostic and Therapeutic Challenges. J Mycobac Dis 3: 135.

Учитывая, что пациентка находилась на противотуберкулезном лечении
была назначена гормонотерапия тамоксифеном в комбинации с золадексом сроком на 4 месяца.

Какой объем операции выбрать?

18.07.14 Радикальная мастэктомия правой и левой молочных желез.
Гистологическое заключение: Правая молочная железа- инвазивный дольковый рак с наличием карциномы in situ lobularae, во втором помеченном участке аналогичный рак. Патоморфоз II степени по лавниковой HER-2(+1).ЭР+++ПГ+++.Ki67-15% В 11 л/у опухоли не обнаружено.
Левая молочная железа инвазивный протоковый рак с множественными участками криброзного рака. Размер опухоли 8 мм.
РЭ0, РП0, Ki67-1-2% В 10 л/у 1-3 порядка опухоли не обнаружено.

Что назначить в адьювантном режиме?

Лучевая терапия? Гормонотерапия ? Химиотерапия ?

Была назначена гормонотерапия тамоксифеном в сочетании с золадексом

Диагноз: ПМЗНО:Синхронный рак молочных желез: Рак правой молочной железы урT2mN0M0. Рак левой молочной железы урT1вN0M0.Неоадьювантная гормонотерапия (золадекс+ тамоксифен 4 месяца). Хирургическое 18.07.14 радикальная мастэктомия по Маддену справа и слева. Гормонотерапия.
Папиллярный рак щитовидной железы (1991-1993) год 3 оперативных лечения в РОНЦ им. Н.Н. Блохина. Прогрессирование (mts поражение легких). 1993г -2002 год- радиойодтерапия ФГБУ МРНЦ.
Сопутствующая патология: Инфильтративный туберкулез легких МБТ+(МЛУ)(2012год).

Можно ли проводить отсроченные реконструктивные операции у пациенток с пролеченным туберкулезом легких и после РИТ?

Предпочтительные сроки реконструкции?

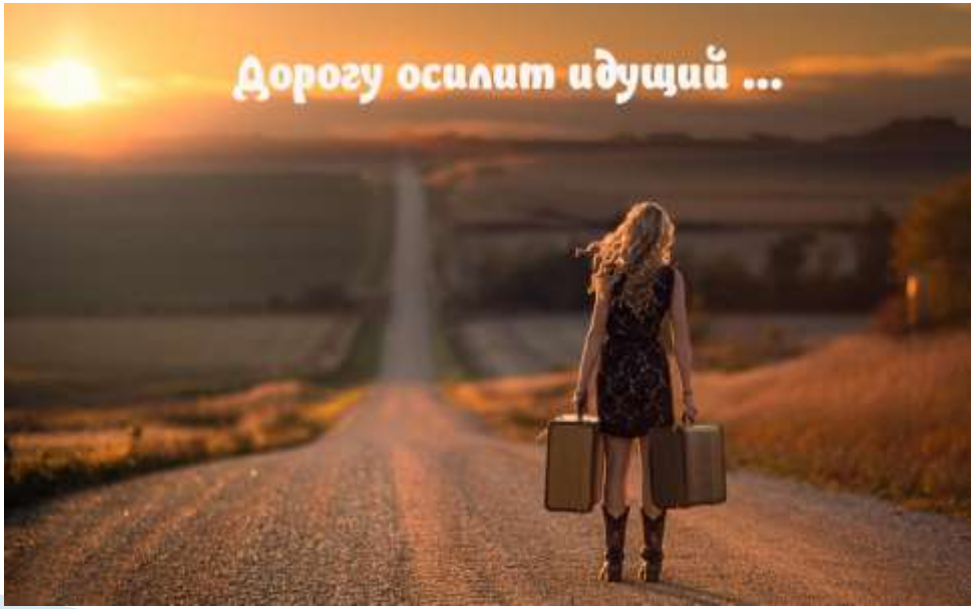
Дорогу осилит идущий ...

Спасибо за внимание