МРНЦ им. А.Ф. Цыба – филиал
ФГБУ «НМИЦ радиологии»
Минздрава России
(генеральный директор – акад. РАН Каприн А.Д.)

Нерезектабельные (?!) метастазы колоректального рака в печени – вызов для онколога

Руководитель отделения лучевого и хирургического лечения заболеваний абдоминальной области к.м.н. Петров Л.О.

Обнинск 2019г

Статистика

В России:

Метастатическое поражение печени у больных колоректальным раком - 50%

5-летняя выживаемость от 5% до 60%

Резектабельные – 20%

[Каприн А.Д., 2017]

Варианты лечения больных метастазпми КРР в печени

- Хирургия
- Химиотерапия (системная/химиоэмболизация)
- Аблационные методики (РЧТА, крио)
- Лучевая терапия(стереотоксическая/брахи/радиоэмболизация)

Лечебные опции при нерезектабельных опухолевых поражениях печени

- Паллиативная полихимиотерапия ± Таргетная терапия.

  Медиана выживаемости 12-16мес

- Селективная трансартериальная химиоэмболизация+ПХТ –

  Медиана выживаемости 10-22мес.

Чего хотят хирурги? Резектабельность!

Чего хотят хирурги? Резектабельность!

«Улучшить» хирургию

Обширные анатомические резекции печени

Сегмент-ориентированные резекции печени

Резекции печени+РЧТА

Трансплантология

«Уменьшить» метастазы

Периоперационная химиотерапия

Внутриартериальная химиотерапия

Новые таргетные препараты

«Вырастить» печень

PVE

PVL

ALPPS

Сочетания методик

Чего боятся хирурги?

Осложнения хирургии печени

- Интраоперационное кровотечение
- Желчеистечения
- **Печеночная недостаточность**

Причины развития ПРОПН

- «Мало» печени
- «Плохая» печень
- Интраоперационные сосудистые коллизии
- Послеоперационные сосудистые коллизии
- Мифическая (?) лекарственная гепатотоксичность

МЕДИЦИНА

Отсутствие движения вперед — это шаг назад

«Известное и известное многим» (Аристотель)

25–26 января в Нижнем Новгороде на базе ФБУЗ «Приволжский окружной медицинский центр» Федерального медико-биологического агентства при поддержке руководства ФБУЗ ПОМЦ ФМБА России состоялся мастер-класс по хирургическому лечению опухолей печени, желудка и поджелудочной железы.

Участники конференции

25 января заведующий хирургическим отделением абдоминальной онкологии ФГБУ «Национальный медицинский исследовательский центр онкологии имени Н. Н. Петрова» Министерства здравоохранения России, профессор, д. м. н. Алексей Михайлович КАРАЧУН (Санкт-Петербург) выполнил гастректомию с использованием малоинвазивных технологий, а главный специалист по хирургии ФБУЗ ПОМЦ ФМБА России, заведующий кафедрой хирургических болезней ФГБОУ ВО НижГМА, главный внештатный трансплантолог Министерства здравоохранения Нижегородской области, член Экспертного совета по трансплантологии Министерства здравоохранения России, профессор, д. м. н. Владимир Евгеньевич ЗАГАЙНОВ — открытую резекцию печени с применением кровесберегающих технологий.

Мастер-класс

26 января прошла конференция «Трудности в хирургии и трансплантологии - Pitfalls in surgery», собравшая хирургов и трансплантологов из многих городов России.

Отличием конференции явилось активное обсуждение критических ситуаций, продемонстрированных докладчиками. Следует отметить, что данный формат конференции достаточно новый для хирургической общественности.

— Разговор о трудностях в хирургии весьма актуален, потому что именно в этом аспекте кроется некий «движок» развития хирургии, а учиться только на бравурных презентациях бессмысленно, — подчеркивает Владимир Загайнов. — На конференцию были приглашены сильнейшие хирурги из разных городов страны, и мне приятно, что все они приняли предложение. Вообще, говорить о собственных промахах и ошибках может далеко не каждый хирург, а только честный, высокопрофессиональный и самодостаточный человек. Мы регулярно встречаемся, проводим мастер-классы, хирургические марафоны, которые становятся настоящими праздниками хирургического общения. Конференция 2018 года стала логическим продолжением нашего многолетнего общения, и меня особенно радует расширение круга специалистов, желающих принять участие в этих мероприятиях. К тому же мне приятно совмещать такие встречи с моим днем рождения, который у меня как раз в конце января. Кроме незабываемого подарка самому себе это хороший повод собрать коллег, со многими из которых нас связывает тесная дружба.

По словам Владимира Загайнова, когда специалисты говорят только о своих достижениях, то это, как правило, не полностью отражает состояние той или иной отрасли. Впервые в России был предложен новый формат конференции, основанный на откровенном анализе сложных ситуаций и личных ошибок. Задачей конференции 2018 г. стало обсуждение именно трудностей, встречающихся в самых сложных разделах хирургии и трансплантологии.

Первично-нерезектабельные метастазы КРР

ТАКТИКА ЛЕЧЕНИЯ?

Клинический случай

Пациент Л. 1980 г/р

Диагноз: Рак нисходящего отдела ободочной кишки pT4aN1cM1a (hep).

Обратился в клинику в 2018 г., выполнена лапароскопическая левосторонняя гемиколэктомия.

Гистологическое заключение: умеренно дифференцированная аденокарцинома толстой кишки с очаговыми некрозами и инвазивным ростом через всю толщу стенки кишки в жировую клетчатку брыжейки.

Молекулярно-генетическое исследование: K-RAS, N-RAS, BRAF – дикий тип.

При обследовании в печени определялись образования округлой формы с неровными нечеткими контурами размерами: в 8 сегменте -71х57мм, в 4а сегменте - до 35х31мм, с прилежанием метастатических очагов к печеночным венам.

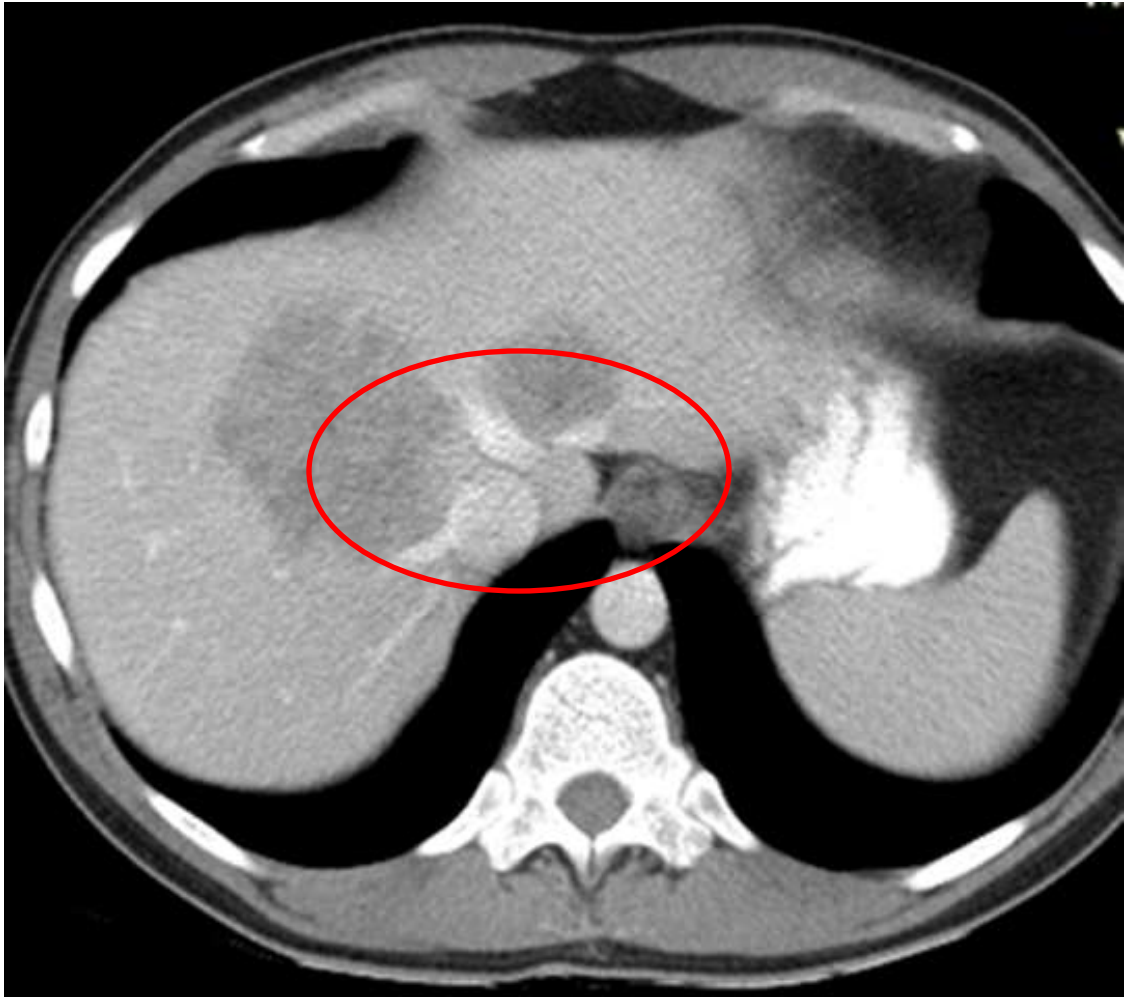

Что делать?

- Паллиативная ПХТ
- Конверсионная ПХТ
- Трансплантация печени

Пациенту проведено 4 сеанса селективной внутриартериальной химиоэмболизации артерий печени + 12 курсов ПХТ по схеме FOLFOX – 6 + цетуксимаб.

Рестадирование

- объём остающихся сегментов (S 1,6,7) составит 23,5 % от общего объёма печени, доля функционирующей паренхимы остающихся сегментов составит 25 % от общей функции печени (по 99mTc-технефит)
- сохраняются признаки вовлечения правой, средней и левой печеночных вен

Что делать?

- Трансплантация???
- ALPPS «слева направо»?
- Что делать с кавальными воротами?

Реверсивная ALPPS (расширенная левостороння гемигепатэктомия) с резекцией трех печеночных вен

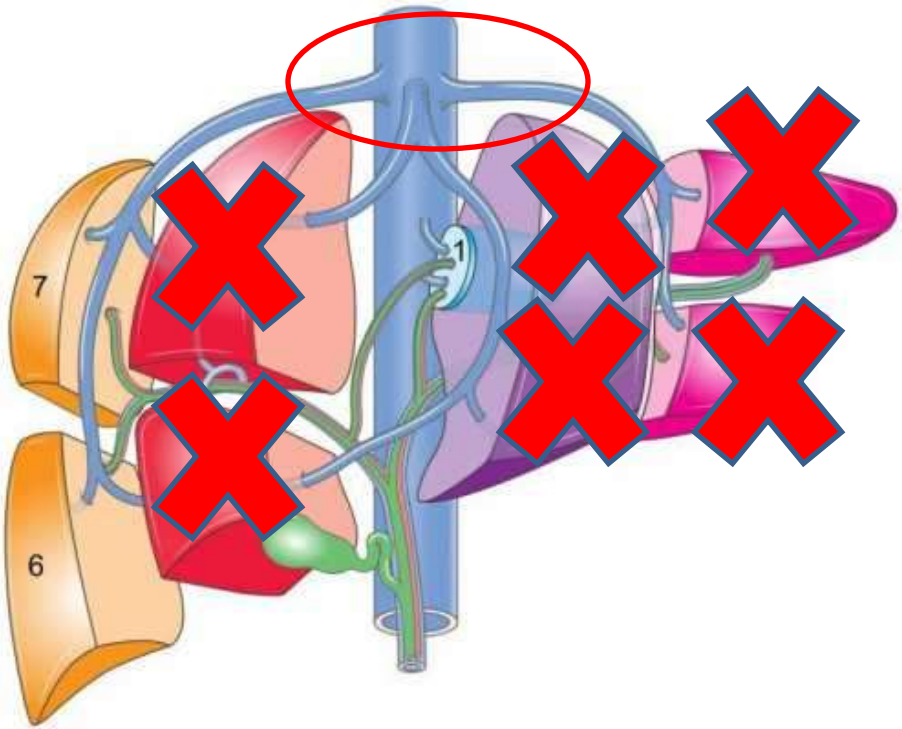

Реверсивная ALPPS (расширенная левостороння гемигепатэктомия) с резекцией трех печеночных вен

- **Первая операция:**

Время – 90 минут

Кровопотеря – 150 мл

- Гипертрофия правого заднего сектора +80% к 18 суткам. FLR – 38%. FLR/BMI – 0,6

- **Вторая операция (на 21-е сутки):**

Время – 120 минут

Кровопотеря – 700 мл

- Признаков печеночной недостаточности по критериям ISGLS не было

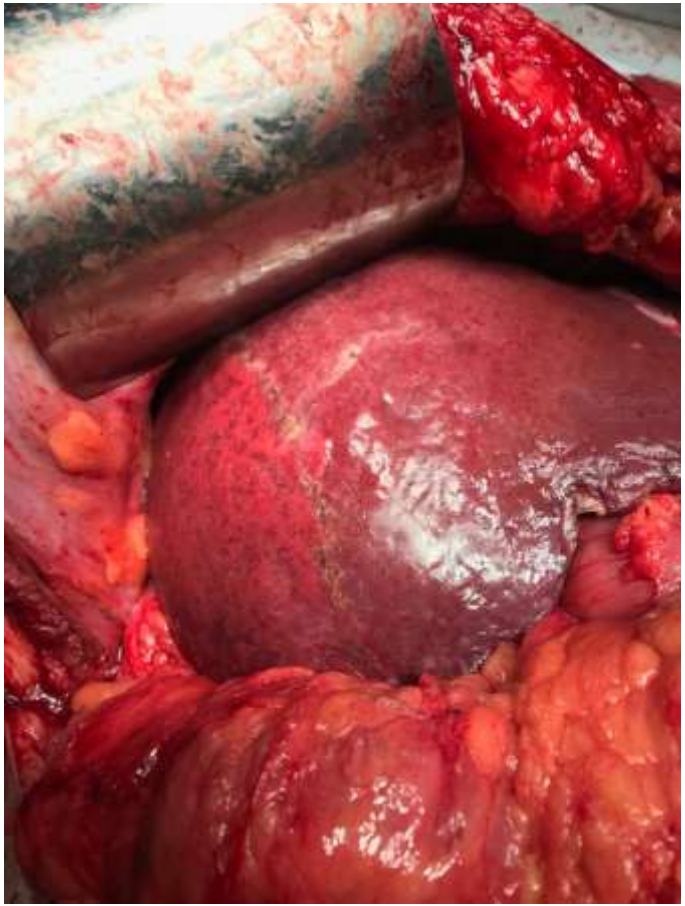

Контрольное обследование через 4 месяца

«Правая доля» печени увеличена в размерах, с неровными контурами. Очаговых и диффузных участков патологической плотности в паренхиме печени не выявлено

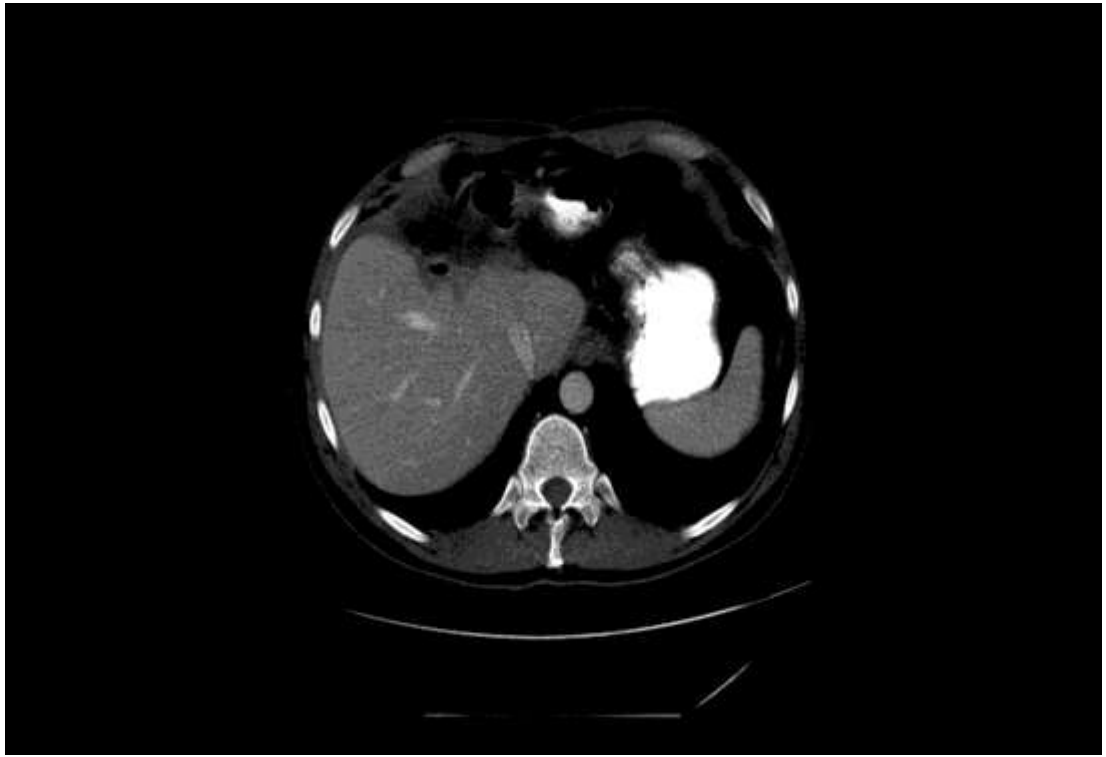

7
FIAT

Спасибо за внимание!